Aus der Kgl. Universitäts-Klinik und Poliklinik für Augenkranke (Prof. Dr. Eversbusch) in München.

KLINISCHE STUDIEN

ÜBER

IRISATROPHIE.

INAUGURAL-DISSERTATION

ZUR

ERLANGUNG DER DOCTORWÜRDE IN DER GESAMTEN MEDICIN

VERFASST UND EINER

HOHEN MEDICINISCHEN FAKULTÄT

DER

KGL. BAYER. LUDWIG-MAXIMILIANS-UNIVERSITÄT ZU MÜNCNEN

VORGELEGT VON

ADOLF FRANCK,

APPROB. ARZT AUS BERLIN UND EHEM. VOLONTÄRASSISTENTEN AN DER KLINIK.

MIT 6 ABBILDUNGEN AUF 2 TAFELN.

WIESBADEN.

VERLAG VON J. F. BERGMANN.

1903.

Aus der Kgl. Universitäts-Klinik und Poliklinik für Augenkranke (Prof. Dr. Eversbusch) in München.

KLINISCHE STUDIEN

ÜBER

IRISATROPHIE.

ACAD. LUGD. BAT. BIBL.

INAUGURAL-DISSERTATION

ZUR

ERLANGUNG DER DOCTORWÜRDE IN DER GESAMTEN MEDICIN

VERFASST UND EINER

HOHEN MEDICINISCHEN FAKULTÄT

DER

KGL. BAYER. LUDWIG-MAXIMILIANS-UNIVERSITÄT ZU MÜNCNEN

VORGELEGT VON

ADOLF FRANCK,

APPROB. ARZT AUS BERLIN UND EHEM. VOLONTÄRASSISTENTEN AN DER KLINIK.

MIT 6 ABBILDUNGEN AUF 2 TAFELN.

WIESBADEN.

VERLAG VON J. F. BERGMANN.

1903.

Gedruckt mit Genehmigung der medicinischen Fakultät der Universität München.

Referent: Herr Prof. Dr. O. EVERSBUSCH.

Meinen geliebten Eltern gewidmet.

Druck von Carl Ritter in Wiesbaden.

Als Teilerscheinung des allgemeinen Augapfelschwundes und als klinisches Symptom schwerer Ernährungsstörungen in benachbarten Augenhäuten oder in ihr selbst ist die Atrophie der Iris wohlbekannt. Die Zusammenstellung der krankhaften Processe, die den Schwund des Irisgewebes nach sich ziehen, das Causalitätsverhältnis zwischen beiden sowie die klinischen Erscheinungsformen der Degenerationsvorgänge an der Regenbogenhaut zu beschreiben, ist die Aufgabe dieser Arbeit.*)

Wenn die pathologisch-anatomische Nomenklatur unter dem Begriff der Atrophie eine regressive Ernährungsstörung versteht, die durch Schwund der Elementarbestandteile Verkleinerung und Massenabnahme eines Organes herbeiführt**), so hat die klinische Untersuchung des atrophischen Organes zwei Aufgaben: Die primären Ernährungsstörungen zu ergründen und ihre Wirkung als sichtbare Formveränderung zu verfolgen.

Die trophischen Störungen, denen ein Organ ausgesetzt ist, werden herbeigeführt durch Behinderungen der normalen Circulation, die längere Zeit andauern, ohne compensiert zu werden. Entweder handelt es sich hierbei um mechanische Sperrung der zuführenden bezw. ableitenden Gefässe, oder um Abweichungen im Capillarstromgebiet, wie sie Erkrankungen der Gefässwände bedingen, oder um Erschwerung der Saftcirculation durch Verlegung der normalen Lymphwege. Die schädliche Wirkung dieser Faktoren kann noch erhöht werden durch pathologische Lageveränderung oder Fixation der Organteile. Gerade bei der Iris, die sehr reich an Blutgefässen und Lymphspalten ist und sich in ständiger Bewegung befindet, wirkt daher pathologische Fixation als besonderes Hemmnis der Circulation. Gleichzeitig treten dann noch Schwankungen der Spannungs- und Druckverhältnisse auf, die bei längerem Bestande

*) Als Auszug dieser Arbeit ist unter dem Titel: „Casuistische Beiträge zur Irisatrophie“ eine Wiedergabe der eigenen Beobachtungen im Archiv f. Augenheilk., Bd. XLVII 2/3, veröffentlicht.

**) Ziegler, Lehrb. d. allgem. Pathol. u. pathol. Anatom.

die Ernährung beeinträchtigen. Die gleiche Wirkung übt eine pathologische Steigerung des allgemeinen hydrostatischen Druckes aus, dem die Iris wie alle Augenhäute untersteht.

Diese aetiologischen Gesichtspunkte sind also für die verschiedenen Formen der Atrophie massgebend, wie wir sie praktisch unterscheiden, und wie sie auch für die Iris beibehalten werden sollen:

Senile-Atrophie — als Folge primärer Gefäss- und Gewebsveränderungen im Alter,

Atrophie durch eigentliche Ernährungsstörung — im Anschluss an mechanische Blut- und Lymphbahnverlegung, die meist den Ausgang exsudativ-entzündlicher Processe darstellt,

Druck- und Zugatrophie — bedingt durch pathologische Fixation des die ernährenden Gefässe zuführenden bezw. des beweglichen Teiles der Iris oder durch Schrumpfung und Zugwirkung bei abnormen Spannungsverhältnissen sowie durch circumscripte oder allgemeine Drucksteigerung,

Inactivitätsatrophie — d. h. für ein Organ, dessen Tätigkeit in Bewegung besteht, Ruhigstellung, die ihrerseits auch wirksam ist bei der

Neuroparalytischen Atrophie, bei der durch nervöse Einflüsse die Beweglichkeit ausgeschaltet und durch vasomotorische die Circulationsverhältnisse beeinträchtigt werden.

Diesen Formen von Atrophie auf Grund mehr mechanisch-physikalischer Circulationsanomalien steht eine noch nicht erwähnte Degeneration infolge chemisch-toxischer Schädigungen gegenüber, wo wir die Iris nach Einwirkung körpereigner oder -fremder Gifte schwinden sehen.

Bevor nun auf die einzelnen Erkrankungen eingegangen sei, bei denen die genannten aetiologischen Momente in Betracht kommen, sollen die diagnostischen Merkmale und Symptome der Irisatrophie behandelt werden. Dazu ist es erforderlich, einen Blick auf das normale Bild zu werfen, das die Iris dem klinischen Beobachter bietet; denn die Veränderung der Erscheinungsform durch Gewebsschwund beginnt mit leichten qualitativen Abweichungen von der Norm, erst höhere Grade von Atrophie verraten sich quantitativ durch Massenabnahme.

Ihr charakteristisches Aussehen verdankt die menschliche Regenbogenhaut dem Zusammenwirken zweier Faktoren: der Farbe und der

Oberflächenzeichnung. Die normale Farbe ist als optisches Produkt differenter Gewebselemente abhängig von dem Mengen- und Lageverhältnis zwischen Irisstroma und -Pigment; findet in diesem Verhältnis eine Verschiebung statt, so ändert sich die Farbe der Regenbogenhaut.

Nicht jede intra vitam beobachtete Abweichung von der normalen Farbe aber deutet auf Schwund eines der beiden Bestandteile; unter gewissen pathologischen Bedingungen combinieren sich fremde Farbstoffe mit der Irisfarbe. So ist das bunte Farbenspiel nach Blutungen, heftiger Exsudation, durch Eisenrost etc. (Hirschberg[36]) bekannt. Wirklichen Pigmentschwund aber diagnosticieren wir dann, wenn entweder eine zuvor braune oder dunkle Iris in eine bläuliche oder helle übergeht — Pigment der Stromazellen ist zu Grunde gegangen —, oder wenn durch das intakte Stroma der Fundus bei diffuser Beleuchtung rötlich hindurchschimmert — Mangel des Stroma- und Uvealpigmentes wie bei Albinos —. Das über Lücken im retinalen Pigmentblatt gelagerte Stroma erscheint, da es im durchscheinenden Lichte betrachtet wird, heller, atrophischer; combiniert sich aber echter Schwund des Stromas mit dem totalen Schwund des Pigmentes an einzelnen Stellen, so präsentiert sich uns klinisch das Bild des mehr oder weniger ausgedehnten Irisdefektes, des stärksten Grades circumscripter Atrophie. Der Defekt erscheint bei auffallendem diffusem Licht als schwarze Lücke bei seitlicher Beleuchtung und bei Durchleuchtung aber leuchtet durch ihn der rote Reflex des Hintergrundes auf.

Ganz abweichende klinische Bilder aber erhalten wir durch den auf das Stroma beschränkten Gewebsschwund. Auch hier gilt die Beobachtung, dass eine grosse Zahl von Varianten des normalen complicierten und formenreichen Balkenwerkes der Oberfläche, des »Reliefs«, in das Gebiet individueller Charaktere gehört und nicht als pathologisch angesehen werden darf. Lückensysteme, die je nach der physiologischen Spannung der Membran grösser oder kleiner erscheinen, gehören zum normalen Bild der Irisvorderfläche, mehr oder weniger ausgedehntere dunklere Flecke, die durch Auseinanderweichen der Balken oder völliges Fehlen der oberflächlichen Schichten entstehen, sind zwar ein so auffälliger Befund, dass man sie als »incomplete, superficielle oder Pseudo-Kolobome« (Fuchs[20,21], Rindfleisch[65]) bezeichnet hat, aber doch so häufig, dass sie als Spielarten des Typischen aufgefasst werden müssen. Hält man sich aber die normale Oberflächenstructur der Iris gegenwärtig: ein aus radiären und circulären Balken bestehendes Netzwerk, dazwischen Längs- und Querfurchen, die je nach dem Contractionszustand

flacher oder tiefer; an einzelnen Stellen Treffpunkte von Balkensystemen, Knötchenbildungen (Wölfflin [92]), an anderen gröbere Gewirre, filz- oder maschenartige Bilder, so ergeben sich die verschieden klinischen Bilder bei degenerativen Veränderungen nach den behandelten aetiologischen Momenten fast von selbst: Werden die Lücken und Spalten durch Exsudat ausgefüllt, so schwinden die Niveaudifferenzen, das Bild wird gleichförmig, matt; wirkt eine abnorme Zugrichtung auf die fädigen Elemente, so werden sie entweder in ihr gestreckt erscheinen, ihre Schlängelung verlieren, so dass normalerweise bestehende Faltungen, Contraktionsfurchen, ausgeglichen werden, oder aber sie werden auseinanderweichen, schliesslich reissen, es entstehen echte Lücken, begrenzt von stehen gebliebenen Balken u. s. f. — Geht dann die Massenabnahme des weiteren vor sich, so können wir die absolute Organverkleinerung beobachten: Entweder sehen wir das Organ sich im Dickendurchmesser verkleinern, worüber uns die seitliche Beleuchtung Aufschluss giebt: auch die krankhaft verdünnte Iris schimmert hellrötlich, da Licht vom Fundus sie durchdringt; oder wir sehen das scheibenförmige Organ concentrisch oder excentrisch schrumpfen. Im Gegensatz zu der oben erwähnten circumscripten Atrophie haben wir im letzten Stadium dann die totale Atrophie der Iris vor uns: Schwund bis auf minimale kreisförmige Gewebsstreifen.

Von Interesse wird es sein, beim progressiven Gewebsschwund den Unterschied der zeitlichen und quantitativen Beteiligung der einzelnen Elementarbestandteile zu verfolgen; es werden sich dabei Aufschlüsse über das Lageverhältnis der einzelnen Teile zueinander, ihre Abhängigkeit in der Ernährung, ihre Widerstandsfähigkeit gegen Schädigungen ergeben. Gleichzeitig wird mit zunehmendem Massenschwund die Funktion des Organes leiden, wir werden in Funktionsuntüchtigkeit einen Ausdruck der Atrophie sehen, d. h. auf die Iris angewandt, aus dem Mangel ihrer Reaktion auf Licht einen Schwund ihrer muskulösen oder nervösen Elemente annehmen bezw. aus abnormer Beweglichkeit, Irisschlottern, auf eine Verdünnung der Membran schliessen können. [Schiess-Gemuseus [71], Fuchs [20]] *).

Diese allgemeinen diagnostischen Merkmale bedürfen noch einer Ergänzung im Sinne einer differentiellen Diagnostik. Es sind ja nicht alle Fälle, in denen es sich um Defekte im Irisgewebe handelt, als Ausdruck eines secundären pathologischen Schwundes aufzufassen. Zum

*) l. c. p. 288.

Teil ist die Einbusse, die das Gewebe erlitten, traumatischen Ursprunges, teils aber liegen Befunde vor, bei denen die Iris nicht bereits geschwunden, sondern a priori gar nicht voll entwickelt war. Als solche aplastische Bildungen fasst wol die Mehrzahl der Forscher heute die congenitalen Irisanomalien auf, die — mit graduellen Unterschieden — sich als Gewebsmangel präsentieren: Korektopie, Polykorie, partielles oder totales Kolobom, Brückenkolobom, Pigmentmangel (Albinismus oder Heterochromie), schliesslich Irideremie.

Da die klinischen Bilder dieser Missbildungen oft eine grosse Ähnlichkeit darbieten mit denen während des Lebens zu beobachtender, secundärer Atrophien, andrerseits aber auch die pathologischen Processe, die diese herbeiführen, im foetalen Leben vorkommen, so fand die Deutschmannsche Theorie von der Aetiologie der foetalen Entzündung bei der Entstehung der Missbildungen lange Zeit grossen Anklang, bis die pathologisch-anatomischen Untersuchungen in die Frage der Aetiologie einige Aufklärung brachten. So stehen sich denn heute zwei Theorien gegenüber, die Goldzieher[26] mit Recht als die embryologische und die pathologische unterscheidet; die eine erklärt den Gewebsmangel in der Iris als Folge einer aus unbekannten Gründen ausgebliebenen primären Anlage oder mechanischer Störungen während der Entwicklung, die ihrerseits eine Hemmung der Gewebsbildung oder -rückbildung bedingen; die andere setzt die bereits vollendete Organanlage voraus und lässt dann durch pathologische, meist entzündliche Processe das Organ sich zurückbilden, secundär atrophieren, oder aber durch gleiche Processe die Weiterentwicklung des Organes gehindert werden.

Die anatomischen Untersuchungen haben ergeben, dass es eine einheitliche Entstehungsursache und Erklärung für angeborenen Gewebsmangel der Iris nicht giebt. Daher scheiden die Fälle für das vorliegende Thema aus, in denen ein secundärer Schwund vorhandenen Gewebes niemals nachgewiesen werden konnte. Hier können die embryologischen Theorien zu Recht bestehen; so wird die Entstehung des Iriskolobomes erklärt mit Störungen im Schluss der foetalen Augenspalte oder als Ausdruck mangelhafter Anlage überhaupt (Manz[55], Bock[11], Rumschewitsch[66]) bezw. als Folge des Ausbleibens physiologischer Verwachsung im mesodermalen Bindegewebe (Peltesohn[60]), oder als Hemmungsbildung infolge verspäteter Lösung zwischen mesodermalem Bindegewebe und gefässhaltiger Linsenkapsel (Bach[6]) oder Persistenz strangförmiger Verbindungen zwischen beiden (Hess[32]), infolge Verwachsung der Linsenkapsel mit der Linsenoberfläche (Plange[61]), infolge Persistenz der Glaskörperarterie (Vossins[84]); das incomplete

partielle Kolobom als Folge übermässiger Rückbildungsvorgänge in der Pupillarmembran bei teilweise entwickelter Iris (Gloor[25]); so die Irideremie als Hemmungsbildung durch verzögerte Abschnürung der Hornhaut von der Linse (Manz).

Nur Rumschewitsch setzt in seiner Erklärung: dass, wenn die Verwachsung der beiden Irisplatten nicht zustande kommt, leicht eine »Rarefaction« des Gewebes stattfinden könne, voraus, dass es sich um Rückgang bereits gebildeten Gewebes handeln könne; eine verständliche Darstellung dieses Vorganges giebt er nicht.

Auch die pathologische Theorie der Entstehung von Missbildungen, wie hauptsächlich Rindfleisch[64] sie für die Irideremie geltend machte, tritt nicht consequent für die secundäre Zerstörung von gebildetem Gewebe durch entzündliche Processe ein, sondern ist eher geneigt, wo Residuen solcher Vorgänge (Verwachsungen, Aufhebung der Vorderkammer u. A. m.) nachweisbar sind, sie als hemmende Factoren für die völlige Entwicklung der Iris anzusprechen.

Es handelt sich also bei diesen Formen der sogen. congenitalen Irisanomalien um Vorgänge der Hypoplasie oder Agenesie, die ihrerseits wieder secundärer Ausdruck foetaler Erkrankungen sein mögen. Diese Möglichkeit heben die zwischen beiden angeführten Theorien vermittelnden Erklärungsversuche von Leber[50] hervor, die v. Hippel[34] modificiert und erweitert: Foetale Krankheiten, die nicht mit Entzündung identificiert zu werden brauchen, bedingen die Entstehung von Missbildungen durch Störungen des physiologischen Bildungstriebes, des normalen Wachstums oder, könnte man noch hinzufügen, der physiologischen Rückbildungsenergie*).

In gleicher Weise verdankt wohl auch der angeborene Pigmentmangel seine Entstehung krankhaften Einflüssen während des Foetallebens; es sind also Abinismus und Heterochromie (die nach Malgat[54] u. A. als partieller Albinismus aufzufassen ist), in das Gebiet hypo- oder aplastischer Processe einzureihen.

Dagegen sind eine Anzahl von Irisdefecten am Auge Neugeborener, die man als Missbildungen beschrieben und als »Polykorie« bezeichnet hat, nach der Zusammenstellung von Franke[18] als richtige secundäre Irisatrophien anzusprechen; und zwar sind das solche Fälle, die nicht etwa Brückenkolobome oder traumatische Lochbildungen in der Iris darstellen, sondern die ihre Entstehung den gleichen entzündlichen Processen verdanken, die auch am ausgewachsenen Auge herdförmige

*) cf. Heilner, Inaug.-Diss. München 1902, p. 26.

Atrophien, »spontane Lückenbildungen« hervorrufen. Sie unterscheiden sich von den am Erwachsenen beobachteten nur dadurch, dass sich der primäre Krankheitsprocess (Iritis, Bildung vorderer Synechie etc.) im foetalen Dasein unbeobachtet abspielt und auch später oft nicht mehr direct nachweisbar ist.

Ferner haben wir von der Diagnose echter Irisatrophien aber auch die Irisdefekte auszuschliessen, die traumatischen Ursprungs sind. Hierhin gehört der völlige Irisverlust durch Trauma, bei dem die Iris ohne jegliche nachweisbare Reste aus dem Auge schwinden kann (Treitel[80]), die traumatische Iriseinsenkung, durch die ein Teil der Iris den Blicken entzogen wird, ferner ein Teil der als angeborene Polykorie geführten Fälle, die Defectbildungen durch intrauterine Traumen gleichzusetzen sind (Franke), ferner die Fälle erworbener Polykorie, die entweder durch indirectes Trauma (spaltförmige Risse) oder durch directe Verletzung entstehen, wie z. B. Bildung einer Nebenpupille durch Schrotschuss von Hirschberg[37] beobachtet wurde.

Ohne Zuhilfenahme der Anamnese können solche Befunde schon diagnostische Schwierigkeiten bereiten; so fand z. B. Westphal[90] Defecte im hinteren Pigmentblatt der Iris, die nur durch die Anamnese als traumatische erkannt werden konnten; so beschreibt Levinsohn[52] Einschnitte am Pupillarrand, die mit Sphincterrissen täuschende Ähnlichkeit hatten, aber, da jegliches Trauma fehlte, als congenitale bezeichnet werden mussten; so konnte ich einen 44jährigen Kutscher, Joseph Sch. von München, beobachten, bei dem sich in den unteren Partien der Iris ein dreieckiger, durch seine hellgraue Farbe und sein atrophisches Aussehen scharf von dem sonst braunen Gewebe abgesetzter Fleck befand; von diesem stellte sich bei Betrachtung am Cornealmikroskop heraus, dass er auf dem Mangel der oberflächlichen Irisschichten beruhte. Die Anamnese ergab einen Stockschlag vor 12 Jahren; die weitere Untersuchung ergab dann auch das Bestehen eines Cataract und eines kleinen Sphincterrisses am unteren Pupillarrand, so dass jetzt die Ruptur der vorderen Schicht durch stumpfes Trauma verständlich wurde. — Wieder anders lagen die Verhältnisse bei einem 14jährigen Piccolo, Otto Kl. von München, den ich beobachtete, der ebenfalls neben totaler Linsentrübung einen scharf umschriebenen, sektorenförmigen Ausfall der vorderen pigmentierten Irisschichten aufwies; hier aber ergab sich anamnetisch kein Trauma, es fand sich auch keiner der später zu behandelnden Faktoren, die secundäre Irisatrophie bedingen, — es musste also per exclusionem eine congenitale Bildung angenommen werden. Auch in dem ausführlich beschriebenen Fall VII auf Seite 45 musste man zu dem gleichen Schluss kommen.

In diesen Fällen ergab erst die genaue Beobachtung mit der Lupe bezw. dem Cornealmikroskop Auskunft über die Details der atrophischen

Struktur, ihrer bedarf man auch oft zur Unterscheidung zwischen Lochdefekten im Irisstroma und Pigmentnaevis, die sich makroskopisch in gleicher Weise als dunkle Flecken präsentieren. Naevi wiederum können bei oberflächlicher Betrachtung, wie die casuistische Mitteilung von Gottwald[27] beweist, den Anschein erwecken, als ob das Auge hell aufleuchte, indem die glänzend rotbraune Färbung des scharf umschriebenen Naevus sich durch den Contrast von der blaugrauen Iris scharf abhebt*).

Diese allgemeinen aetiologisch-diagnostischen Gesichtspunkte beherrschen also die Beurteilung der speziellen klinischen Pathologie der Irisatrophie.

Hier kommt zuerst als Teilerscheinung der allgemeinen physiologischen Altersdegeneration die senile Atrophie der Iris in Betracht.

Das klinische Bild eines reinen senilen Irisschwundes kann man nur durch Zusammenstellung dessen construieren, was man an sonst gesunden Regenbogenhäuten vor Augen sieht, die auch andere Altersveränderungen darbieten. Im Vordergrunde steht die Enge und träge Reaktion der oft nicht ganz runden Pupille, die wol zum Teil auf funktioneller Alterschwäche der muskulösen Elemente beruht, zum Teil aber auf der durch sklerotische Veränderungen der Gefässwände bedingten Elasticitätsabnahme und schwereren Beweglichkeit. Die zum Studium typischer Oberflächenbilder auch normaliter besser geeignete blaue Iris nähert sich bei seniler Degeneration mit ihrer Balkenstructur mehr der braunen, bei der die einzelnen Fäden sich nicht so klar vom Untergrunde abheben beide weisen ein glanzloseres, im ganzen verwischteres Bild auf; die circulären Fasern treten nicht scharf hervor, der kleine Kreis ist daher nicht so deutlich vom grossen getrennt wie bei jugendlichen Individuen, er ist häufig nur durch etwas dunklere, bei blauer Iris gelblich-bräunliche Färbung abgeschieden. Der Pupillarrand ist zugeschärft, im ganzen flach, oft wie angenagt, das normal hier vorscheinende Pigmentblatt in gleicher Weise verändert. Die polygonalen Krypten der Pupillarzone sind verstrichen, die gestreckten Radiärbalken nur durch mehr oder minder tiefe Spalten getrennt, ein Bild, das wol zum grossen Teil auf Kosten der Miose zu setzen ist. Bei der blauen und grauen Iris scheinen auch unregelmässig verstreute punktförmige Pigmentationen sich sichtlich mit zunehmendem Alter zu bilden**). Neben den quali-

*) Solche Befunde widerlegen übrigens die einseitige Auffassung der unilateralen Heterochromie als partiellen Albinismus (s. o.).

**) Auch auf der Haut bilden sich im Alter Pigmentationen, die man dann wol auch als Charakteristica für Alterserkrankungen angesehen hat.

tativen Veränderungen besteht auch eine mehr anatomisch als klinisch nachweisbare Verdünnung der Membran.

Nach Koganëi[45]*) »bilden sich in der Pupillarzone der Iris im höheren Alter unregelmässig netzförmige Falten und Vertiefungen, die bei der kindlichen Iris nicht vorhanden sind, wie man makroskopisch sofort erkennen kann. In diesen Vertiefungen fehlt das Endothel, hier liegt das Irisstroma bloss.«

Im Gegensatz zu diesem Autor hat Michel[57] senile Veränderungen am Endothel der Iris anatomisch beobachtet, die als Abnahme der Zellkernzahl und Verdickung des Endothelhäutchens auftreten; durch diese versucht er auch die senilen Symptome des geringeren Glanzes und der Abnahme der Reaktionsfähigkeit zu erklären. — Zur Erklärung der Rigidität des Sphincter pupillae bei alten Leuten fand Fuchs[21] senile Veränderungen des Gewebes zwischen Sphincter und hinterem Pigmentblatt. — Auch die senilen Gefässveränderungen, die für das Corpus ciliare von R. Kerschbaumer[43] neben anderen Degenerationserscheinungen nachgewiesen wurden, sind in der Iris anatomisch studiert, besonders von Ulrich[83], der die senile Gefässwandstruktur, Sklerose und hyaline Degeneration, sowie ihre Übergänge zu den später zu beschreibenden sklerotischen Processen beim Glaukom eingehender Untersuchung würdigte**).

Die primäre Ursache für die senile Degeneration auch der Iris neben der allgemeinen Abnahme der Zellenergie in den Gefässveränderungen zu suchen, liegt auf der Hand: die Capillaren verfallen der Krankheit des Seniums, der Sklerose, — es leidet die Blutbewegung, die Osmose, die Ernährung. Dass gröbere Unterbrechungen des Kreislaufes durch Verschluss zuführender Gefässe eine Atrophie der Iris mit sich bringen, beweisen die zu anderen Zwecken angestellten Versuche von Wagenmann[86], der nach Durchschneidung eines Teiles der Ciliargefässe neben anderen schweren trophischen Störungen im Auge die Iris sich stark, bis auf etwa ein Drittel der Circumferenz, retrahieren sah und anatomisch im atrophischen Gewebe den Untergang von Gefässen nachweisen konnte.

Fast wie bei einem Experiment konnte Stölting[77] in einem jüngst bekannt gegebenen Fall an der Iris die Wirkung von Circulationsstörungen durch Gefässveränderungen beobachten. Er verfolgte durch

*) Cit. nach Fuchs[21].

**) Inwiefern die von Ulrich in der Iris älterer Individuen gefundenen markhaltigen Nervenfasern auf Kosten des Alters zu setzen sind, lässt sich nicht sagen.

12 Jahre die Erscheinungen am Auge, die eine Chininvergiftung hervorrief. Dass sich die toxische Wirkung dieses Stoffes an den Gefässen bemerkbar macht, ist durch Experimente für Tiere anatomisch nachgewiesen; Stölting sah auch klinisch die Netzhautgefässe bis zu Fadendünne reduciert und dabei die Iris im höchsten Grade atrophieren. Der Schwund erstreckte sich hauptsächlich auf das Pigment; die Iris wurde fast völlig durchsichtig, so dass auch andere Gewebsbestandteile, wie z. B. die Sphinktermuskulatur geschwunden sein mussten; sogar der Stand der Linse konnte mühelos erkannt werden. Die besondere Bevorzugung der Iris durch den atrophierenden Process erklärt der Autor durch den eigentümlichen Bau der Irisgefässe, deren starke Adventitia sie gegen Circulationsstörungen empfindlicher machen soll. —

Andrerseits können die Ernährungsverhältnisse der Iris auch auffallend gute bleiben, wenn ohne entzündliche Complicationen ein Teil der zuführenden Gefässe jäh ausgeschaltet wird; so beobachtete Wintersteiner[91] bei einem Fall von fast ringförmiger traumatischer Iridodialyse, »dass die Regenbogenhaut, welche ja nur an einer ganz kurzen Strecke ihres Umfanges noch angewachsen war und dadurch mit den ernährenden Gefässen in Verbindung stand, nach einem mehr als einen Monat währenden Bestande der Dialyse keine auffälligen Ernährungsstörungen zeigte«.

Bei weitem heftiger wird die Ernährung der Iris beeinflusst, wenn sie längere Zeit der Wirkung activer und passiver Hyperaemie und damit einhergehender Exsudation in ihr maschenreiches (»schwammiges«) Gewebe unterliegt. Das ist der Fall bei allen schwereren Entzündungen in der Iris und hat seinerseits eine schwerere Beweglichkeit des ganzen Organes zur Folge. Dadurch wiederum ist ein neues Moment zur Stauung gegeben, da normaliter abwechselnde Anspannung und Erschlaffung der Iris von grossem Einfluss auf die Circulation sind. Sie begünstigen ja vielleicht auch die nach Leber[49] u. a. zwar nur geringe, aber immerhin vorhandene Lymphcirculation vom Vorderkammerwasser durch das Irisgewebe, indem durch die mechanische Wirkung der Bewegung die als Eingangspforten zu den Lymphspalten gedeuteten Iriskrypten (Fuchs[21]) sich abwechselnd öffnen und schliessen. Sammelt sich dann fibrinöses oder eiteriges Exsudat in erheblicherem Masse in den Gewebsmaschen der Iris und in der Vorderkammer, so ist die Durchtränkung der Iris mit Ernährungsflüssigkeit auf Blut- und Lymphwegen, zugleich aber auch die Abfuhr der Entzündungsprodukte und der verbrauchten Gewebsflüssigkeit im höchsten Grade gestört; es resultieren

irreparable Schädigungen: die Iris bietet nach Ablauf der entzündlichen Symptome das Bild der Atrophie.

Die specielle Aetiologie der Entzündung ist für den Process der Atrophie belanglos, — entscheidend ist die Schwere des entzündlichen Processes, vor allem die Exsudation und Gewebsinfiltration, sowie die Dauer des Processes. Daher war bei einer von Bentzen[7] experimentell durch Impfung einer abgetöteten Kultur von Staphylococcus aureus in die Vorderkammer hervorgerufenen Iritis specifisch eiterigen Charakters eine hochgradige Atrophie nach kürzester Zeit zu beobachten.

In den leichteren Stadien der Atrophie kommen die bereits erwähnten allgemeinen Merkmale der beginnenden Desorganisation in Betracht: Verwaschene Oberflächenzeichnung, die Niveaudifferenzen geschwunden, an Stelle des zierlichen netzartigen Reliefs tritt eine gleichförmige, oft auch ungleichmässig höckerige filz- oder fliesspapierartige Fläche, die schwachen Glanz aufweist und den Eindruck der Starrheit und Steifigkeit erweckt; die Farbe ist schmutzig grau oder braun, im kleinen und grossen Kreis wenig verschieden, erweiterte oder neugebildete Gefässe treten an einzelnen Stellen fleckenartig hervor; »der Pupillarrand ist zugeschärft, häufig wie ausgefranzt« (Fuchs[20])*); er kann auch verschwinden, d. h. nach hinten umgestülpt, entropioniert sein und mit ihm der Sphincter pupillae (Hocquard[40]).

Diesen makroskopischen qualitativen Veränderungen entspricht das histologische Bild: das feinmaschige zarte Bindegewebe des Iristromas ist derb und fibrös, dicht mit Rundzellen infiltriert; die Stromazellen sind plump, mit Pigment gefüllt, das auch seinerseits im Gewebe diffus zerstreut liegt, aus den Pigmentzellen ausgefallen ist, nicht körnig, sondern mehr »wie zerflossen« (Michel[57]) aussieht, dabei liegt in den vorderen Schichten helleres Pigment als in den hinteren (Fuchs[19]); Gefässe sind obliteriert, Nervenäste geschwunden. Auf der Irisvorderfläche sind mehr oder weniger dicke Exsudatmembranen aufgelagert, in denen die neugebildeten Venen in verschiedenster Richtung verlaufen; auch an der Hinterfläche finden sich gelegentlich Exsudatmassen, zum Teil im Zustande der Schrumpfung (Hocquard). Der Sphincter pupillae und das Pigmentblatt bleiben stets am längsten von allen Gewebsbestandteilen intact.

Dies histologische Bild erklärt das klinische zur Genüge; Symptome wie die Farbenveränderung, die Glanzlosigkeit, die Starrheit, das Verschwinden des Pupillarsaumes finden hier ihren anatomischen Ausdruck. Es zeigt sich auch, dass hier schon schwere degenerative Veränderungen

*) l. c. p. 343.

vorliegen, wenn die Masse des Organes nicht im geringsten vermindert ist, ja, dass sogar die Iris im ganzen verdickt erscheinen kann infolge der zelligen Infiltration und der Neubildung von Bindegewebe.

Während gewöhnlich nach einer Regenbogenhautentzündung die durch den entzündlichen Process gesetzten Veränderungen des Irisgewebes sich ganz oder zum grössten Teil wieder herstellen und höchstens eine qualitative Atrophie nach Art der oben geschilderten eintritt, so bringen schwerere Iridocylcitiden Complicationen mit sich, die zum quantitativen Irisschwund führen. In der Hauptsache sind das Complicationeu, die das für die Aetiologie der Irisatrophie bereits gewürdigte Moment der pathologischen Fixation mit sich bringen: Synechienbildungen, und zwar mehr oder weniger flächenhafte Verwachsungen zwischen Irisrück- und Linsenvorderfläche. Dadurch treten für die Ernährung der Iris neue Schädlichkeiten auf: Zug- und Druckwirkungen auf das Gewebe, das an Elasticität bereits bedeutend verloren hat.

Solche Zugwirkung kommt schon lediglich durch das Wachstum des Organes zustande, wenn die Fixation des Pupillarrandes im kindlichen Alter oder gar fötalen Leben erworben wurde. In gleicher Weise wirkt bei ringförmiger Synechie der Druck des Hinterkammerwassers auf das Gewebe, die Iris wird an verschiedenen Stellen vorgebuckelt, die starren Gewebsstränge werden bis an die Elasticitätsgrenze gedehnt, sie reissen, nur die gröberen und festeren Balken und Gefässe halten dem Drucke oder Zuge stand, auch die Pigmentschichte giebt an einzelnen Stellen nach — die lochförmige Herdatrophie der Iris liegt klinisch vor. Auf diese Weise entstehen »spontane Lückenbildungen« in der Iris.

Hierhin gehören Fälle von Irisdefekten, wie sie Fuchs[20*]) und Oblath[59] anführen, in denen im Laufe der Zeit an Augen mit Pupillarverschluss durch Lückenbildung Schaffung einer neuen Pupille und damit erhebliche Besserung des Sehvermögens auftrat. Gleicher Art können auch Defekte in der Iris sein, die am Auge Neugeborener bestehen: eine fötale Iritis hat secundäre Irisatrophie bewirkt; dabei braucht eine die Pupille verschliessende Membran in vivo nicht mehr nachweisbar zu sein, da sie sich wie andere Anzeichen einer überstandenen Entzündung völlig zurückgebildet haben kann. In Berücksichtigung dieses Vorganges werden von Franke[18] und Oblath[59] bei der kritischen Zusammenstellung der als »Polykorie« beschriebenen casuistischen Mitteilungen

*) l. c. pag. 346 (identisch mit Oblath's Fall I).

ein Teil der Fälle anderer Autoren als »spontane Lückenbildung« oder »nichttraumatische Iridodialyse« angesprochen und mit Recht aus der Kategorie der eigentlichen Missbildungen gestrichen.*)

Wie der Grad der Atrophie durch den Hinzutritt der Fixation beeinflusst wird, so bedingt dieser auch zum Teil die Localisation des atrophischen Herdes. Durch die Zerrung der Irisbalken in centripetaler Richtung ist bedingt, dass zwischen den stehen gebliebenen festesten Strängen die Lücken eine radiäre Richtung einnehmen, wie auch aus der Abbildung des Fuchs'schen Falles deutlich hervorgeht und auch in meinem Fall I, Abb. 1, hervorgehoben ist. Wo aber eine einzelne Synechie vorliegt, so entspricht ihrem Radius der Ort der herdförmigen Atrophie. Dabei kommt für die Localisation noch die relative Festigkeit der einzelnen Irisabschnitte in Betracht. Als dünnste Partie muss man ja den Ciliaransatz der Iris ansehen, wo sie in das »zartblätterige« Gewebe des Ligamentum pectinatum übergeht. An dieser Stelle reisst die Iris gern nach stumpfen Traumen ein, hier kann sie auch nach iritischer Schädigung atrophiren. So beschreibt Talko[78]**) einen Fall, wo die Iris vom Ciliaransatz losgelöst (atrophiert) ist und zwar in dem Quadranten, der einer breiten nach fötaler Iritis gebliebenen hinteren Synechie entspricht. Franke[18] teilt mit, eine Ablösung der Iris am Ciliaransatz bei einem 20jährigen Mädchen nach Iritis und bei Bestehen einer hinteren Synechie beobachtet zu haben.

Weit complicierter werden die mechanischen Verhältnisse, wenn durch eine ringförmige hintere Synechie, d. h. Pupillarabschluss, der Faktor des gesteigerten intraocularen Druckes zur Wirkung gelangt, wenn Secundärglaukom entsteht. Der Druck des Hinterkammerwassers findet dann seinen Angriffspunkt an der ganzen Hinterfläche der Irisscheibe; er unterscheidet sich daher in Art und Wirkung wesentlich von der beim — später zu behandelnden — primären Glaukom auf der Iris lastenden Druckkraft.

Nicht immer braucht es bekanntlich bei scheinbar totaler hinterer Synechie zum Secundärglaukom zu kommen. Kann der Flüssigkeitsausgleich zwischen beiden Kammern noch durch kleinste Lücken in den Verwachsungen am Pupillarrand vor sich gehen, so trifft an den Stellen, wo keine Communication mehr möglich ist, die Stauung des Hinterkammerwassers als circumscripte Drucksteigerung begrenzte Teile der Irisfläche — es entstehen die bekannten Buckel. Bei diesen wiederum

*) Vergl. Seite 10

**) cit. nach Franke.

halten die stärkeren radiären Faserzüge am längsten stand und so entstehen dann die oft zu beobachtenden Einschnürungen.

In einem solchen Fall eines 24jährigen Bäckers, Karl G. von München, konnte ich beobachten, wie an einem Auge, das vor 10 Jahren durch Trauma eine totale Linsentrübung erworben und eine Iritis durchgemacht hatte, eine ringförmige Synechie bestand, die ihrerseits eine Ektopie der Pupille nach nasal, aber keine Drucksteigerung bedingte. Die Iris zeigte im allgemeinen das Bild einer Atrophie, wie sie nach Iritis beobachtet wird: dabei standen strotzend gefüllte neugebildelte oberflächliche Gefässe im Vordergrund der Erscheinung. Besonders ausgesprochen aber war die Atrophie im temporalen Quadranten, der sowohl dem Zug durch die Pupillenvorlagerung ausgesetzt, als buckelförmig vorgetrieben war. Hier wichen die radiären Balken besonders weit auseinander, dabei erschienen sie verschmächtigt und blass; die den kleinen Kreis begrenzenden Krypten waren auffallend flach und breit und das Pigmentblatt schimmerte hier in grösserer Ausdehnung hindurch.

Wenn sich also beim völligen Pupillarabschluss und Secundärglaukom der steigende intraoculare Druck auf die Irisscheibe gleichmässig verteilt, so rückt ihr beweglichster Teil der Pupillarrand und mit ihm das Linsensystem nach vorn; daher ist ja im Gegensatz zum primären Glaukom die Vorderkammer peripher meist tiefer als in der Mitte. So setzt sich ein Teil des von hinten angreifenden Druckes um in eine Zugkraft auf das Irisgewebe, die sich, centripetalwärts gerichtet, am Ciliaransatz der Iris, ihrem locus minimae resistentiae, am stärksten geltend macht. Daher entstehen bei Pupillarabschluss zuweilen erhebliche Verdünnungen des peripheren Iristeiles, ja de Wecker[88] berichtet sogar, bei alten Iridochorioditiden infolge dessen völlige Ablösung der Iris von ihrer peripheren Insertion beobachtet zu haben. Wenn die Atrophie nicht bis zur Ablösung führte, so kann die Rareficierung des Gewebes oft so weit gehen, dass die dahinter liegenden Augenabschnitte sichtbar werden, wie z. B. in dem Wecker'schen Falle die luxierte Linse.

Ich lasse hier 3 Fälle postiritischen Irisschwundes folgen, die an der Klinik zur Beobachtung kamen:

Fall I.

Die 46jährige Häuslerin Maria M. aus Egmating suchte am 18. October 1901 das Ambulatorium der Anstalt auf wegen einer Verletzung des rechten Auges (Geishornstoss), die sie wenige Tage vorher erlitt. Als Kind litt sie oftmals an Augenentzündungen und sah von jeher schlecht.

Stat. praes.: V. c. R. Finger in nächster Nähe gezählt. L. V. c. $^{5}/_{25}$, ohne Correction. Auf beiden Augen zahlreiche teils wolkige, teils punktförmige Hornhauttrübungen; rechts auf einer alten Macula ein frisches, etwas infiltrirtes Geschwür. Nachdem dies zur Abheilung gekommen war, wiesen die Augen der Patientin im März 1902 bei äusserlicher Reizlosigkeit folgenden Befund auf:

R. A. Zu den bestehenden Maculae corneae ziehen in der Hornhaut, besonders von oben und nasal zahlreiche Gefässe; in der Linse unten einzelne punktförmige Trübungen. Pupille rund, reagirt gut, es sind vereinzelte hintere Synechien nachweisbar. Iris in ihrer Zeichnung sehr undeutlich, ist aussen vom kleinen Kreis in der Mitte und Peripherie, an vielen stecknadelkopfgrossen kreisrunden oder ovalen Stellen geschwunden und durchscheinend, so dass beim Durchleuchten der Augenhintergrund durch einzelne dieser lochförmigen Defecte röthlich durchschimmert. Das linke Auge zeigt eine mehr diffus getrübte Hornhaut, in der zahlreiche besenreiserartige, z. T. obliterirte Gefässe verlaufen. Die Pupille ist verzogen, fast dreieckig, reagirt nicht und ist am Rande an verschiedenen Stellen fest an die vordere Linsenkapsel angeheftet. Am Boden der etwas vertieften Vorderkammer sind zahlreiche schwarze Pünktchen sichtbar. Die Iriszeichnung ist unscharf, das Irisgewebe filzig; es bestehen keine Niveaudifferenzen zwischen Balken und dem übrigen Gewebe, der pupillare Iristeil ist vom ciliaren durch etwas dunklere bräunliche Färbung ausgezeichnet. Einzelne dunklere herdartige Stellen im Stroma erweisen sich bei stärkerer Vergrösserung zum Teil als Naevi, teils sind es circumscripte Ausfälle im Stroma, durch die das Pigmentblatt durchscheint. Diese Stellen sind meist im Ciliarteil der Iris gelegen.

Fall II.

Die jetzt 50jährige ehemalige Haushälterin L. Br. von München war im Jahre 1896 an einer schweren Regenbogenhautentzündung beider Augen erkrankt und trotz frühzeitig auf dem linken Auge vorgenommener Iridectomie auf diesem Auge fast erblindet, während das rechte Auge etwas bessere Sehschärfe behalten hatte. Im Septbr. 1901 bestand beim Eintritt in unsere Behandlung auf dem r. Auge nur mehr Helldunkelempfindung; links waren die Projectionsverhältnisse sehr unsicher. An beiden Augen fanden sich die Residuen einer überstandenen Iridocyclitis, ringförmige Synechien, Exsudatmembranen auf der vorderen Linsenfläche, Atrophie der Iris; die Linsen waren beiderseits vollständig getrübt; die tieferen Teile des Auges nicht mehr zu sehen. Links war die Spannung des Auges herabgesetzt, rechts bestand Drucksteigerung, die die Ausführung einer Iridectomie nothwendig machte.

Nach ungestörtem Heilungsverlauf wurde die Patientin entlassen und bot bei der Untersuchung im März 1902 folgenden Befund: Beide Augen sind äusserlich reizlos, das linke nach aussen abgelenkt.

R. A. Hornhaut klar bis auf einige punktförmige Trübungen, die teilweise auf der Hornhauthinterfläche, teilweise im Hornhautparenchym liegen. An einzelnen Stellen finden sich Verklebungen der Hornhauthinterfläche und der Iris in Form feiner Irisfäden; Vorderkammer sehr seicht, am Rande tiefer als in der Mitte. Iris im Ganzen atrophisch, grünlichgrau, starr, aus straffgespannten gleichförmigen Radiärfasern bestehend, die an manchen Stellen dünner als gewöhnlich erscheinen. Dadurch kommt an einzelnen Punkten das Pigmentblatt zum Vorschein und wo auch dieses atrophisch geworden, besonders innerhalb des kleinen Iriskreises leuchtet die gelblichweisse getrübte Linse durch die Defecte des Irisgewebes. Diese sind lochförmig, kreisrund oder oval, teilweise auch länglich vieleckig. Kolobom der Iris nach oben; der zackige dünne Pupillarrand ist in ganzer Ausdehnung an der Linse festgeheftet. Linse vollständig getrübt, nicht durchleuchtbar. L. A. (vergl. Abb. 1). Befund an der Hornhaut und Iris im Allgemeinen wie rechts. In dem Kolobom nach oben sieht man auf der Vorderfläche der total getrübten Linse zackige weissliche Trübungen und zahlreiche feinste Pigmentniederschläge. Der angeheftete Pupillarrand ist teilweise defekt.

Die Iris selbst erscheint bei Betrachtung mit unbewaffnetem Auge übersät mit zahlreichen etwa stecknadelkopfgrossen grauen und graugelblichen Flecken, die besonders zahlreich unten und temporal liegen. Bei Betrachtung mit dem Cornealmikroskop erweisen sich diese Flecken als Gewebslücken, die sich teilweise auf die oberen Irisschichten beschränken, teilweise die Regenbogenhaut in ihrer ganzen Dicke einnehmen, sodass die Linse als gelblicher Grund in diesen Defekten zu sehen ist. Diese Spalten sind scharf begrenzt, wie ausgestanzt, und leuchten rötlich auf, wenn die fokale Beleuchtung auf die Sclera gerichtet wird. In gleicher Weise erscheinen sie rötlich bei der Durchleuchtung von vorne.

Aus der Abbildung, in der die Lücken der Betrachtung bei diffusem Licht entsprechend gleichmässig schwarz wiedergegeben sind, ersieht man, wie die geschilderten Lücken in der Iris fast alle mit ihrem grösstem Durchmesser in radiärer Richtung sich zwischen die Irisfasern einlagern. Linse getrübt, Auge nicht durchleuchtbar.

Fall III.

Eine weitere hier einschlägige Beobachtung (vergl. Abb. 2) konnten wir an einem 10jährigen Knaben machen, der vor einigen Jahren eine heftige Iridocyclitis an einem Auge bekam, die zum Verlust des Sehvermögens führte. Der Befund an dem jetzt vollständig reizlosen, nicht geschrumpften linken Auge ist folgender:

Hornhaut klar bis auf eine geringe Verschleierung in der Peripherie. Vorderkammer im grossen Ganzen normal tief. Iris, von brauner Farbe, ist fast glanzlos, von unregelmässiger Structur. Am temporalen Teil des peripheren Irisansatzes, halb gedeckt von dem Limbus, sieht man

einzelne, äusserst kleine Lücken im vorderen Irisblatt; durch diese Lücken scheint das Pigmentblatt hindurch, sodass an diesen Stellen viereckige dunkle Felder entstehen*). Neben dieser atrophischen Zone ist die Iris, etwa entsprechend der Gegend zwischen Irisperipherie und kleinem Iriskreis durch Verwachsung mit der Linse zurückgezogen, sodass die Vorderkammer hier an Tiefe zunimmt.

Am kleinen Iriskreis selbst sieht man, etwas höher hinaufreichend als die peripher gelegene Atrophie, eine dem Pupillenrand concentrisch angeordnete Reihe atrophischer Stellen, von denen die unteren nur das vordere Irisblatt betreffen, während an den weiter oben gelegenen Stellen die Atrophie beide Blätter des Irisgewebes ergriffen hat, sodass vollständige Lücken entstehen, in denen neben schwarzen ins bräunlichgelbe spielenden Stellen, weisse wie krystallisch erscheinende Trübungen an der stark reduzirten Linse zu sehen sind. Von den zwei hier befindlichen grösseren Lücken ist die obere länglich rechteckig, am Rand überall mit der Linse verwachsen; die untere, durch eine Brücke zarten Irisgewebes von der oberen getrennt, ist etwa rautenförmig. Keine der Lücken zeigt beim Pupillenspiel auch nur die Spur einer Bewegung an ihrer Umrandung. Die Pupille ist ziemlich eng und vollkommen durch die getrübte Linse verlegt, auf deren Vorderfläche neben zarten häutchenartigen Auflagerungen ein kleiner Kreis tüpfeligen Pigmentes liegt. Der Pupillarsaum selbst zeigt bei indirecter Reaction eine relativ gute allseitig gleiche Beweglichkeit, die sich gegen die oben beschriebenen Lücken hin jedoch bald vollständig erschöpft. Eine Zurückziehung des Pupillenrandes gegen die Lückengegend hin ist nicht vorhanden.

Eine weitere ganz geringgradige Atrophie findet sich noch im oberen nasalen Irisquadranten, sie beschränkt sich auf eine kleine Stelle und auf das vordere Irisblatt.

Das Auge ist an keiner Stelle durchleuchtbar und vollständig amaurotisch.

Die Deutung der angeführten Fälle ergiebt sich ohne weiteres aus dem Befunde: In Fall I handelt es sich um vorgeschrittene herdförmige Atrophie nach recidivierender Hornhaut- und Regenbogenhautentzündung, bei Fall II und III um den gleichen Ausgang chronischer Iridocyclitis mit Pupillarabschluss und schweren Ernährungsstörungen. Zum Falle II sei noch bemerkt, dass in dem Befund, der vor einem halben Jahre erhoben wurde, die totale Durchlöcherung der Iris noch nicht angeführt, wohl aber die Irisatrophie beiderseits und besonders links hervorgehoben ist und »zahlreiche grau-braune Knötchen« erwähnt werden. Das entspricht der oberflächlichen Betrachtung, bei der Niveaudifferenzen

*) In der Abbildung wegen der peripheren Lage nicht zu sehen.

nie mit Sicherheit festgestellt und flache oder leicht erhobene Naevi von Defekten der Oberflächenschichten schwer geschieden werden können.

Wie die Bildung solcher lochförmiger Defekte im einzelnen vor sich geht, dafür giebt die Beobachtung der vorstehend beschriebenen Fälle leider keinen Aufschluss. Dass man die Defekte des vorderen Irisblattes allein als Vorläufer der die ganze Irisdicke treffenden Defekte ansehen darf, ist wahrscheinlich, da bei den beide Irisblätter durchsetzenden Defekten die Lochbildung des vorderen Iristeiles der des rückwärtigen Blattes vollkommen entspricht, sodass eine gewisse Abhängigkeit der Atrophie in dem vorderen und hinteren Blatt anzunehmen ist. Dies würde auch der anatomischen Anordnung der Irisgefässe gut entsprechen, da die Ernährung des Pigmentblattes doch zum Teil auch von den Gefässen der Iris abhängig ist und mit der Störung im Iriskreislauf eine Unterernährung der rückwärtigen Teile der Regenbogenhaut eintritt; diese ist um so grösser, als die feste Verwachsung des Pigmentblattes mit der vorderen Linsenfläche schon an sich die Durchtränkung des Pigmentepithels stark beeinträchtigt. Die Form der Defekte variirt stark; in dem einen Fall sind die Atrophien mehr spaltförmig und mit ihrem grössten Durchmesser radiär gestellt, in anderen Fällen (Abb. 2) zur Pupille concentrisch angeordnet. Für diese Verhältnisse wird die Festigkeit der Verklebung einerseits, andererseits die Ausdehnung der hinteren Verwachsungen von Bedeutung sein.

Ueber den Sitz der lochförmigen Defekte lässt sich nur sagen, dass eine besondere Prädisposition irgend eines Teiles der Iris sich nicht feststellen lässt; je nach den besonderen Verhältnissen des einzelnen Falles entsteht die Atrophie mehr peripher oder central; auch die Krypten der Irisvorderfläche scheinen für das Zustandekommen der lochförmigen Atrophie nicht mehr geeignet zu sein als die anderen Stellen.

Schliesslich darf noch erwähnt werden, dass in nicht seltenen Fällen die Atrophierung zuerst das Pigmentblatt in höherem Grade betrifft und erst in zweiter Linie das vordere Irisblatt befällt, sodass das hintere Irispigment schon vollkommen fehlt, während das atrophische vordere Irisblatt noch deutlich als Membran vorhanden ist; dadurch kommen die Bilder zu Stande, die bei seitlicher Beleuchtung die Linse an mancher Stelle durch das örtlich beschränkte Gebiet der Pigmentblattatrophie gelblichweiss durchscheinen lassen, gedeckt von dem vorderen Irisblatt. Derartige Atrophien des hinteren Pigmentblatts scheinen bei Beginn ihrer Entwickelung eine gewisse Vorliebe für das Sphinctergebiet der Iris zu haben.

Weit intensiver als die Verklebungen der Iris mit der Linsenkapsel bedingen die vorderen Synechien, wie sie nach traumatischem oder spontanem Durchbruch der Hornhaut entstehen, eine Fixation der Iris, vor allem wenn der Pupillarrand teilweise oder gänzlich an der Hornhaut festgelegt ist. Die Iris wird dann nicht nur centripetalwärts, sondern auch noch in der Richtung von hinten nach vorn gezerrt, was sich nach allmählicher Füllung der Vorderkammer, möglicherweise auch noch bei späterer Ektasie der Hornhautnarbe als erhebliche Zugkraft geltend macht. Dabei zeigt die vordere Synechie von der hinteren einen grundlegenden Unterschied, der auf den anatomischen Verhältnissen beruht: Die hintere Synechie betrifft meist nur das hintere Pigmentepithel der Iris; dass dies mit dem Stroma in leicht lösbarem Zusammenhang steht, lehrt nicht nur die Beobachtung des toten Auges, sondern auch die klinische Erfahrung. Daher kann sich die Iris noch recht gut contrahieren, wenn auch schon mehrfache Verwachsungen zwischen Irisrückfläche und Linsenkapsel vorhanden sind; ja sogar eine ringförmige Synechie, Seclusio pupillae, kann bestehen, und doch verschieben sich bei erhaltener Lichtempfindung und nicht atrophischer Iris die vorderen Schichten deutlich über die fixierte Pigmentlage (Fuchs[20])*). Anders die vordere Synechie; sie hält die Schichten der Iris fest, die ihre muskulösen und elastischen Elemente in sich schliessen. Verengerung und Erweiterung der Pupille werden nur in den Teilen der Iris ermöglicht, deren Pupillarrand frei in der Vorderkammer ruht. Daher bedeutet Einheilung des ganzen Pupillarrandes in die Hornhaut totale Unbeweglichkeit der Iris, Einheilung eines Teiles Bewegungslosigkeit des ihm entsprechenden Irisquadranten. Daher besteht auch kein ausgedehnteres Leukoma adhaerens, das nicht gröbere Ernährungsstörungen der pathologisch fixierten Iris zur Folge hätte.

Zu Beginn wird die Ernährung des eingeheilten Irisstückes selbst gestört und das am ärgsten, wenn es sich um einen totalen Irisprolaps handelt. Das prolabierte Stück wird durch den Druck der umgebenden Hornhaut, die narbig schrumpft, von der Circulation teilweise abgeschnitten, durch äussere Reize in Entzündung versetzt und erhalten und verfällt so fortschreitender Atrophie, — oft bleiben von ihm nur einige Pigmentkörnchen in der Hornhautnarbe verstreut übrig. Die Folgen solchen Prolapses für die Iris können absolut deletäre sein durch Uebergreifen der Entzündung sowohl als durch den starken Zug auf das

*) l. c. pag. 338.

Gewebe. »Es erscheint die Iris von sehnenähnlichen Streifen durchsetzt, welche strahlenartig von der Peripherie gegen den Prolapsus hinziehen und sich mit der Cornealnarbe als ihrem Centrum vereinigen« beschreibt Stellwag von Carion[76] die Mitbeteiligung der Iris und fährt dann fort: »In anderen Fällen zeigt sich ein trüber, graulicher halborganisierter Beschlag auf der Vorderfläche der Iris, und dieser Beschlag verdickt sich gegen den Vorfall hin sehr oft zu einem ganz ansehnlichen fibrinösen Stratum. . . . . Immer ist im Bereiche dieser Neubildungen die Iris atrophisch*) und häufiger ist der Irisschwund nur eine Teilerscheinung vom allgemeinen Schwunde des Augapfels. Die Verkleinerung des Ursprunges der Regenbogenhaut in Verbindung mit der ungleichmässigen Zerrung macht dann häufig, dass die Iris bei der anatomischen Untersuchung in Falten gelegt erscheint, welche von der Peripherie strahlenartig gegen den Vorfall hinziehen und sich in letzterem wie die Falten eines Zeltdaches in dem Knopfe vereinigen.«**)

Je nach Ausdehnung und Sitz der vorderen Synechie ist also der schädigende Einfluss auf die Iris stärker oder geringer. Am wenigsten dort, wo die vordere Synechie nur vorübergehend bestand, wie das z. B. in den Fällen geschieht, in denen vordere Synechie ohne Perforation der Hornhaut zustande kommt (schwere Keratitis interstitialis mit Verengung der Vorderkammer und Schwellung der Iris — Schweigger[75], Trattner[79]). Die hierbei gezeitigte Verklebung einzelner Irisfäden mit der Hornhaut oder flächenhafte Verwachsung eines Teiles der Irisvorderfläche ist weit mehr in Vergleich zu setzen mit den Verhältnissen bei der hinteren Synechie; es können die Irisbewegungen frei vor sich gehen und es dadurch sogar begünstigen, dass die Haftfäden selbst einer raschen Atrophie verfallen; diesen Vorgang sah Schweigger***) in einem Fall sich im Laufe eines Jahres vollziehen, bis die Synechie wieder gelöst war.

Wo aber Trennung der Verwachsung infolge der Einheilung nicht mehr möglich ist, kommen die Schädlichkeiten des andauernden Zuges, auch wenn entzündliche Complikationen fehlen, früher oder später zur Geltung: die passive Dehnung durch die Fixierung und die aktive Zerrung durch Bewegung der freien Iristeile in einem der Zugrichtung der Synechie entgegengesetzten Sinne lockern allmählich die Cohäsion

*) s. a. Vossius[84].
**) s. a. Michel[57] pag. 267 u. f.
***) a. a. O.

des Gewebes; es treten zu den mechanischen Kreislaufstörungen solche durch Untergang von Gefässen, der der allmählichen Verdünnung der Irisbalken entspricht. Parallel der Verschmächtigung des Gewebes aber geht die Zunahme seiner Dichtigkeit (Ulrich[81]); klinischer Ausdruck für die degenerative Veränderung ist Starrheit und Gradheit der gestreckten verdünnten Irisbalken und daneben ihr sehniges, schwieliges Aussehen. Ist die gedehnte Irisschicht an ihrer Elasticitätsgrenze angelangt, besteht aber der Zug noch fort, so reissen die Fäden, zuerst die der oberen, später die der tieferen Schichten. Es kann aber auch hier eine Ablösung der Iris an ihrem ciliaren Ansatze erfolgen, es ist dann also eine Iridodialyse das Resultat des pathologischen Zuges.

Immerhin sind solche Ausgänge an der Iris bei vorderen Synechien nicht so häufig, wie das der Zahl der zu beobachtenden Einheilungen entspräche. Oblath[59] betont hierzu mit Recht, dass es sich bei Bildung der vorderen Synechie um die intakte vom eigentlichen Krankheitsprocesse in der Regel ungeschwächte, meist jugendliche Iris handelt, die vermöge ihrer Elasticität und durch correspondierendes Wachstum dem übermässigen Zug entgegenarbeitet; im Gegensatz dazu steht ja die hintere Synechie, die ihrerseits das Resultat eines Krankheitsprocesses in der Iris selbst ist und daher weit häufiger zum ausgedehnten Substanzverlust durch Atrophie führt. Zweifellos abhängig ist der Ausgang der Synechie daher vom Mangel oder Auftreten entzündlicher Complicationen in der Iris selbst, dann aber auch von der Stelle der Hornhautperforation, ihrer Entfernung vom Irisansatz, vom Verhalten der Iris zur Linse, von den Spannungsverhältnissen in der Sklera, von der Zeitdauer des Bestehens der Verwachsung, schliesslich vom Alter des Individuums. —

Drei Fälle von circumscriptem Gewebsschwund in der Iris als Folge vorderer Synechie seien hier angeführt:

Fall IV.

Das 11jährige Schulkind Klara S. suchte im Januar 1902 die Poliklinik wegen ihres schlechten Sehvermögens auf.

Nach den Angaben der Mutter hat das Kind in seinem ersten Lebensjahre ein Hornhautgeschwür gehabt. Bei der Untersuchung erwiesen sich beide Augen als reizlos.

Das l. Auge zeigte alte diffuse Hornhautflecken und starken irregulären Astigmatismus. Am r. Auge (vergl. Abb. 3) findet sich nur wenig vom Hornhautcentrum entfernt ein fast streichholzkopfgrosses Leukom, das den prominentesten Punkt der leicht staphylomatös vorge-

buckelten Hornhaut bildet; an den Randpartien leicht hauchig getrübt, verliert es sich ohne scharfe Grenze in die bis auf eine feinste centrale Nubecula völlig klare Cornea und wird von einigen feinen Gefässen vom Limbus her vascularisirt.

In dieses Leukom ist die Iris eingeheilt, und zwar so, dass eine dem Rand der leicht verzogenen Pupille nahe gelegene Stelle auf der temporalen Seite an das Leukom fixirt ist, während der Sphincter fast ganz frei liegt.

Während nun oben und unten die Iris überall gut erhalten in langsam ansteigender Ebene von der Peripherie her zu der Hornhauthinterfläche ansteigt, mit der sie verwachsen ist, ist der temporale Iristeil in einem etwa dreieckigen Bezirk deutlich atrophisch. Dieses Dreieck, mit der Spitze gegen das Leukom, mit der Basis in einer dem Limbus parallelen Linie begrenzt, wird durch eine Leiste erhaltenen Irisgewebes (Vorderblatt) in zwei beinahe gleiche Hälften getheilt, in denen das vordere Irisblatt fast vollständig fehlt. Nur in der Gegend des Kammerwinkels sind kleine Teile des Irisansatzes stehen geblieben. Zwischen den so entstandenen Lücken in dem auf dieser Seite stark gespannten vorderen Irisblatt sieht man etwas tiefer das braune Pigmentblatt liegen, das in mässig breiten Streifen angeordnet. ebenfalls Lücken von etwa horizontaler Richtung und Schlitzform aufweist Durch diese letzteren gelingt es, beim Durchleuchten den roten Hintergrund vollständig klar zu sehen. Am Cornealmikroskop kann man an dem Pigmentblatt eine deutliche radiäre Streifung nachweisen; ebenso lässt sich feststellen, dass sich das hintere Pigmentblatt der Iris von dem vorderen Blatt etwas entfernt hat und ebenfalls stark gespannt ist.

Auf Homatropin erweitert sich die Pupille entsprechend der teilweisen Fixirung nur gering, die Balken der temporalen Irishälfte zeigen keine Erschlaffung, eine Fältelung des sichtbaren Pigmentblattes ist nicht zu constatiren.

Es besteht auf dem Auge keine monoculäre Diplopie; auch ist die Patientin nicht im Stande, nach Abblendung der centralen Pupille durch die Nebenpupille zu sehen.

Fall V.

Paula H., 14jährige Schülerin von München, wurde im December 1900 von ihrem Bruder mit einem Gewehrpfropf in das rechte Auge getroffen. Bei der Aufnahme in die Klinik am Tage der Verletzung fand sich eine zackige, etwa 4 mm lange Wunde in der Cornea, die von oben temporal nach unten nasal verlief. Die Vorderkammer war teilweise aufgehoben, die blutigtingirte Iris lag der Wundfläche der Hornhaut an; die Pupille war oval, nach der Wunde hin verzogen, im Pupillargebiet sah man gequollene Linsenmassen, das Auge war nicht mehr durchleuchtbar. Proj. gut. Die Verletzung heilte langsam, die

Linse trübte sich vollständig und ein Jahr später zeigte das in leichter Divergenzstellung stehende Auge eine breite vordere Synechie temporal und etwas nach unten von der Pupille, die mit ihrem temporalen Rand ebenfalls in die Hornhautnarbe eingewachsen war. Der Pupillarrand war fast überall mit der Cataract verlötet, so dass die Pupille auf Mydriatica nur teilweise sich erweiterte. Die mit der Hornhautnarbe verwachsenen Irisstränge präsentiren sich als ein derbes, gleichförmig, narbenartiges Gewebe, das stark pupillarwärts gezogen wird. Am ciliaren Irisrande, entsprechend der Stelle des stärksten Zuges von der Synechie aus, fast ganz im Kammerwinkel, sieht man zwei kleine dreieckige Lücken im Irisgewebe, die durch einen zur Hornhautnarbe verlaufenden Strang getrennt sind. Diese Lücken sind nur schmal; sie erscheinen schwarz und sind bedingt durch völligen Mangel des vorderen Irisblattes an diesen Stellen. Sie lassen bei Durchleuchtung kein Licht durch; bei focaler Beleuchtung sieht man in der Tiefe dieser Lücken das Pigmentblatt, das auch am Cornealmikroskop eine feinere Zeichnung nicht erkennen lässt. Die Begrenzung der Lücken ist scharf, sowohl nach aussen wie nach beiden Seiten, wo die straff gespannten Irisfasern sich wallartig erheben. Im Uebrigen weist die Irisstructur keine Abweichungen auf.

Fall VI.

Andreas H., 20jähriger Friseur aus Krapflein im Krain. Pat. wurde im Jahre 1892 mehrmals mit der Faust gegen das rechte Auge geschlagen. Das Auge schwoll darauf heftig an, die Sehkraft war seitdem erloschen. Erst einen Monat nach der Verletzung begab er sich in ärztliche Behandlung. Er wurde dann angeblich zweimal operirt. Im Juli 1902 kam er mit folgendem Befund in die Klinik: Rechtes Auge (vergl. Abb. 4) in leichter Divergenzstellung, Vis. nullus, Projection gut. Auge vollkommen reizlos; die Hornhaut hat die Form eines leichten Ovals, dessen längste Achse von oben innen nach unten aussen gerichtet ist. Bedingt ist diese Veränderung durch eine in gleicher Richtung verlaufende breite weisse Narbe in der Sclera, die unten etwas über den Limbus übergreift. In dieser Narbe schimmert unten ein bläulicher Streifen, oben und innen eine etwas dunklere Pigmentirung durch. Die Hornhaut selbst ist bis auf eine kleine strichförmige Narbe, die nasal gelegen, ganz klar.

Pupille fehlt ganz. Die Vorderkammer ist innen oben ziemlich tief und nimmt nach unten zu gleichmässig an Tiefe dadurch ab, dass die Iris am unteren Cornealrande in die Narbe eingeheilt ist, so zwar, dass nur mehr Teile der oberen Irishälfte vorhanden sind; die einzelnen Irisfasern verlaufen fast senkrecht, convergiren nur wenig an den beiden äusseren Rändern der Narbe. Es spannt sich also die Iris mit ihrer oberen Hälfte vom oberen zum unteren Hornhautrand wie ein stark gezerrter Vorhang aus. An der Stelle der Einheilung findet sich eine wirre, filzige, structurlose braune Masse, an die sich die stark

verdünnte, an einzelnen Stellen durchlöcherte Regenbogenhaut ansetzt. Diese ist so stark atrophirt, dass an drei Stellen grössere arkadenartige Spalten entstanden sind, zwischen denen schmale Streifen erhaltenen Irisgewebes noch stehen geblieben sind. Auch in den Spalten sehen wir feinste Fasern erhaltener Irisfäden in radiärer Richtung gegen die oben beschriebene structurlose Membran hinlaufen. Bei Betrachtung am Cornealmikroskop sieht man, wie die Iris nach ihrer feineren Structur deutlich in drei Teile, einen mittleren und zwei seitliche zerfällt. Der mittlere entspricht der Stelle, an der sich der untere Irisrand von der Cornealnarbe zurückzieht; er verläuft fast in verticaler Richtung, die Iris ist hier am dichtesten, aus geraden ziemlich dicken Balken zusammengesetzt und zeigt eine gelblich-braune Färbung. Diese Partie bewegt sich bei Belichtung des Auges beständig auf und nieder, dem Spiel der Pupille vergleichbar. Am unteren Ende dieser dreieckigen mittleren Irispartie liegt ihrer Hinterfläche, theilweise durch sie hindurchleuchtend, eine fädige grauweisse Exsudatmasse auf, die die erwähnten Bewegungen der Iris mitmacht. Nach beiden Seiten von dem eben beschriebenen Irisbalken nimmt die Streckung der Irisfasern zu, die Dicke und Beweglichkeit ab. Die seitlichen Irispartien heben sich von der mittleren deutlich ab durch grosse Defecte in den vorderen Irisschichten in Form dunkler Spalten. Die oberflächliche Schicht der Iris zeigt sich, soweit sie erhalten, grünlich-grau gefärbt und auffallend dünn. Gegen den oberen Hornhautrand zu ist das Irisgewebe zart, filzig, netzförmig, gegen den unteren zu mehr strangförmig-fädig; die einzelnen liniengerade gestreckten Fäden, die in den Spalten von der Irisvorderfläche stehen geblieben sind, erscheinen hochgradig verdünnt und ungeheuer fein. Zwischen diesen stehen gebliebenen Fasern sieht man das feinstreifige Pigmentblatt, das ebenfalls an den Bewegungen der Irisfäden theilnimmt. Zwischen den einzelnen Irisbalken ziehen in den oberen Partien der Spalträume bogenförmige Verbindungsfäden; nach unten hin begrenzen ebensolche arkadenartige Verbindungsstränge die erwähnten Lücken im Stroma. Diese Lücken erscheinen im nasalen Abschnitt dunkler als im temporalen, da in dem ersteren mehr Stromafäden erhalten sind. Nasal fehlt auch das sonst fast überall erhaltene Pigmentblatt in den Lücken des Stromas an einzelnen Stellen, so dass hier bes. unten deutlich hinter der Iris ein weisser, rundlich begrenzter Körper, die getrübte dislocirte Linse, durchscheint, während man oben bei der Durchleuchtung noch etwas roten Hintergrund sieht.

In den drei beschriebenen Fällen liegt also ein Irisprolaps vor, der zu einer Fixation eines Teiles der Iris zwischen der normalen Insertion am Ciliarrand und der Einheilungsstelle geführt hat.

Dabei waren schwerere entzündliche Veränderungen in der Regenbogenhaut nicht vorgelegen, wenn auch im Beginne der Erkrankung bezw. nach dem Eintreten des Irisvorfalls in allen drei Fällen entzünd-

liche Reizungen in der Iris nicht ausgeblieben waren. Immerhin hatten diese eine stärkere Gewebsveränderung in der erkrankten Membran nicht hervorgerufen, so dass bis zu einem gewissen Grad die vorliegenden Defektbildungen einzig als mechanisch entstandene Veränderungen an der fast normal gebauten und in ihrer Ernährung nicht stärker beeinträchtigten Iris aufzufassen sind. Es ergiebt sich nun aus dem Vergleich der drei Fälle, wie die eintretende Atrophie unter verschiedenen Verhältnissen einen verschiedenen Grad erreicht. Dabei kommen in der Hauptsache die oben erwähnten Faktoren in Betracht: auf der einen Seite die Stärke des auf die Iris wirkenden Zuges, die vom Sitz der Einheilungsstelle abhängig ist, auf der anderen die Dauer der Zeit, während welcher die Iris unter solch abnormer Spannung steht.

Am wenigsten hatte bei Fall V die Iris unter der Spannung zu leiden; hier ist die Strecke zwischen Iriswurzel und Hornhautnarbe eine nur kurze und ausserdem wirkte der Zug an der Iris nur während relativ kurzer Zeit (1 Jahr). Demgemäss beschränkt sich auch die hier festzustellende Veränderung auf zwei kleine Defekte im vorderen Irisblatt in der Gegend des ciliaren Ansatzes; das hintere Irispigmentblatt ist vollkommen intact geblieben. Man kann sich diesen Befund leicht dahin deuten, dass das vordere Irisblatt an seiner Wurzel, wo ohnehin eine gewisse Widerstandslosigkeit schon a priori besteht, eine Continuitätstrennung erlitt, die sich vorläufig auf das Pigmentblatt nicht fortsetzte. Bei der kurzen Dauer des Zustandes ist man wol berechtigt, die bestehende Veränderung als das erste Stadium einer beginnenden Irisdialyse zu betrachten. Hierzu analog dürfte etwa der Fall von Hess[33] verlaufen sein, der allerdings eine mehrjährige Entwickelung hinter sich hatte, als er zur Beobachtung kam, und bei dem wesentliche Complicationen zur Wirkung gelangten: Schleichende Iridocyclitis und Auftreten von Sekundärglaukom. Hierbei hält es Hess für wahrscheinlich, dass die Ablösung zwischen dem infolge des Glaukomes mit der Hornhaut verlöteten und dem nicht verlöteten Teil der Iris zu stande kam. Auch in dem von Vossius[85] beschriebenen Fall von ziemlich ausgedehnter Dialyse bei einem kleinen im Foetalleben erworbenen Leukoma adhaerens ist das ganze Irisgewebe stark alteriert, — wol infolge des gleichen entzündlichen Processes, dem das Leukom seine Entstehung verdankte — das Irisstroma hat »kein normales, streifiges, sondern ein vollständig atrophisches, totes Aussehen«.

Bedeutender sind schon die Veränderungen bei Fall IV; sie entsprechen einer längeren Entstehungszeit, dieselbe beträgt auch tatsäch-

lich zehn Jahre und umfasst bei der Patientin die Hauptwachsthumsperiode des Auges. Die beiden Punkte, zwischen denen die Iris fixirt war, haben sich dem Wachsthum der Cornea entsprechend um ein ganz erhebliches Stück von einander entfernt. Bis zu einem gewissen Grade hat dabei freilich die Iris durch ihr Wachstum die durch die Vergrösserung der Cornea entstandene Differenz wieder auszugleichen vermocht. Die Spannung an der Regenbogenhaut ist dabei an und für sich nicht so sehr bedeutend, da die Entfernung zwischen Limbus und Hornhautmacula (also dem Ansatz der Iris) nur um ein geringes zurückbleibt hinter der Strecke von der Peripherie der Regenbogenhaut bis zum Pupillarsaum an anderen Stellen dieses Auges. In wahlloser Weise sind von dem sonst vollkommen gleichmässig structurirten Gewebe, das keinerlei tiefere Lakunen oder sonstige Verschiedenheiten in der Dicke seines Aufbaues erkennen lässt, einzelne Radiärfasern in der Mitte des dreieckigen Bezirkes stehen geblieben, während seitlich davon die Atrophie des vorderen Irisblattes soweit ging, dass die Irisbalken in nicht unerheblicher Zahl bis zum völligen Schwund gekommen sind. Hierfür kommt der schon angeführte Faktor in Betracht, dass an den atrophischen Partien der Iris neben dem Zug in radiärer Richtung noch ein zweiter Zug in senkrechter Richtung auf die stehen gebliebenen Irisfasern ausgeübt wurde, der durch die Erweiterung und Verengerung der Pupille und die damit verbundenen Bewegungen der Iris verursacht war. Auffallend ist dabei, dass die sonst als wenig widerstandsfähig bezeichnete Stelle der Irisperipherie vollkommen erhalten ist und dass die Atrophie erst in dem der Macula näheren Bezirk beginnt. Unabhängig von der Atrophie des vorderen Blattes sehen wir in dem der oberflächlichen Lage der Iris nur lose anliegenden hinteren Pigmentblatt ebenfalls ein Lückensystem durch Atrophie entstanden, das in seiner Anordnung den Oeffnungen zwischen dem vorderen Faserwerk der Iris nur wenig entspricht, sodass dadurch im Gesammtquerschnitt des mit dem Augenspiegel durchleuchtbaren Bezirks eine gewisse Reduction eintritt. In beiden Schichten, ganz besonders im vorderen Irisblatt, entspricht die Längsrichtung der entstandenen Foramina wiederum der Wirkungslinie des stärksten Zuges.

Ungleich ausgeprägter sind die Folgen des langjährigen und starken Zuges an dem letztbeschriebenen Auge (Fall VI) zu sehen; hier handelte es sich um eine Verletzung mit starkem Regenbogenhautvorfall, bei dessen Einheilung auch der Rand der Pupille in die Hornhautnarbe mit hereinbezogen wurde. Diese letztere entspricht nun fast dem

Limbus und dadurch ergiebt sich für die ausgespannte Iris eine Streckung auf das Doppelte ihrer physiologischen Länge bezw. Breite. Dieser Ueberdehnung der Regenbogenhaut entspricht denn auch die Bildung sehr zahlreicher Lücken im vorderen Irisblatt, die in ihrer Länge und Breite um so grössere Dimensionen zeigen, als die Einwirkung des Zuges an dem Gewebe schon geraume Jahre (10 Jahre) wirkt. Gerade die Dauerwirkung hatte hier die schweren Folgen für die Struktur, und wenn Arlt[4] sagt: »Das Gewebe der Iris ist sehr weich, locker und ungemein dehnbar, es kann auf die doppelte Dimension (und darüber) ausgedehnt werden ohne einzureissen«, so gilt das eben nur für die normale Iris und kurze Dehnungsdauer. Auch in diesem Fall entspricht die Längsrichtung der entstandenen Lücken wiederum der Richtung des Zuges zwischen Irisansatz und Einheilungsstelle an der Hornhaut; durch das Vorhandensein mehrerer Lücken entsteht ein Teil einer Sternfigur, deren Centrum die Hornhautnarbe bildet. Dabei zeigt auch hier das Pigmentblatt der Iris wiederum eine gewisse Selbständigkeit in seinem Verhalten, indem die Lücken in ihm bedeutend geringer an Zahl und Ausdehnung sind.

Es ergiebt sich aus dem Vergleich dieser drei Fälle, dass das vordere Blatt der Iris eine grössere Neigung zur Lückenbildung zeigt; dass im Pigmentblatt die entstehenden Spalten kleiner als die im vorderen Irisblatt sind und dabei in ihrer Anordnung denen des vorderen Blattes nicht genau entsprechen. Diese Persistenz des Pigmentblattes ist auch in Fällen von Vossius[84], Oblath[59] u. a. angegeben. Daraus könnte man eine grössere Widerstandskraft des Pigmentblattes gegenüber den vorderen Schichten der Iris ableiten, wie sie auch Oblath auf Grund seiner Beobachtungen annimmt. Allerdings steht dieser Ansicht die allgemeine Annahme gegenüber, dass das Pigmentblatt der Iris so gut wie gar keine Elasticität und nur sehr geringe Festigkeit besitze (Schwalbe[74], Boerma[12] u. a.); und auch die klinische Erfahrung der leichten Zerreisslichkeit hinterer Synechien spricht nicht für eine solche stärkere Widerstandsfähigkeit des hinteren Pigmentblattes.

Dieser scheinbare Widerspruch findet seine Lösung dadurch, dass man als den unelastischen, wenig cohärenten Teil des Pigmentblattes die hintere Schicht des retinalen Pigmentepithels ansehen muss, während nach Grunert[29] im Gegensatz dazu für die vorderen Schichten des Pigmentblattes ein »grosser Vorrath von Elasticität« durch das Vorhandensein der hochgradig dehnbaren glatten Muskelfasern des Dilatators gegeben ist.

Diese elastische Schicht, das Dilatatorblatt, steht nun anatomisch mit dem Irisstroma in sehr innigem Zusammenhang [Grunert*), Widmark**), Heerfordt[30]], von dem ihm aufliegenden retinalen Pigmentepithel aber lässt es sich, wie leicht festzustellen, mechanisch unschwer trennen. Es liegt demnach die Vermutung nahe, dass auch in den beschriebenen Fällen eine Trennung zwischen den beiden Membranen des Pigmentblattes erfolgt ist. Nun lässt sich aber an den erhaltenen Fäden des vorderen Irisblattes ein Rest von Pigment nicht nachweisen und man darf, auch wenn der anatomische Nachweis dazu fehlt, wol annehmen, dass die Trennung zwischen Irisstroma und Pigmentblatt als Ganzem erfolgt, demnach auch der muskuläre Theil der hinteren Pigmentschicht in den beschriebenen Fällen in der pigmentirten Membran zu suchen ist, die in den Lücken des Irisstromas sichtbar ist. Dafür spricht erstens die am Fall VI gemachte Beobachtung, dass das stehengebliebene Pigmentblatt auch da, wo Stromagewebe völlig fehlt, Bewegungen der erhaltenen Stromateile mitmacht, sich verkürzt und ausdehnt, also jedenfalls elastische Elemente enthält. (Dass in Fall IV die gespannten, also fixirten Pigmentfäden auf Homatropin nicht reagirten, beweist ja nichts gegen die Existenz contractiler Elemente in ihnen.***) Ferner muss man Folgendes erwägen: Die mechanischen Momente bei Fixation der Iris durch Prolaps und vordere Synechie sind andere, als wenn man das hintere Epithel mit dem Pinsel experimentell abkratzt; der Zug in der Längsrichtung der Irisfläche kann eine Diastase der Regenbogenhaut in ihr vorderes pigmentarmes und hinteres pigmentreiches Blatt wohl in der Art herbeiführen, dass langsam eine Lockerung der beiden Blätter stattfindet. Das geschieht eben dadurch, dass der eigentlich an der Hornhaut fixirte, also in seinen Bewegungen wesentlich gehemmte Teil der Iris das vordere Blatt (Stroma) ist, das den Dilatator beherbergende hintere Blatt ist aber

*) loc. cit.

**) Mittheilung a. d. Augenklinik d. Carolin. Medico-chirurg. Instituts zu Stockholm. 1901.

***) Anmerkung. Gloor[25] sah an einem incompleten Iriskolobom bei Wirkung von Mioticis Bewegungen im Pigmentblatt; das braucht noch nicht für die Existenz von Sphincterelementen in ihm zu sprechen. Es könnte sich hier um die Zugwirkung der von Heerfordt, Grunert u. a. (s. a. Fuchs[21], pag. 68) beschriebenen Insertionsfasern des Sphincter am Dilatator handeln. Oder aber es deutet nur auf die Existenz elastischer Elemente, und die Veränderungen des Pigmentblattes entsprechen dem Spannungswechsel beim Übergang von Mydriasis zu Miosis (cf. Fuchs[21], p. 76 und Grunert[29], p. 350).

nicht so energisch fixirt, hat das Bestreben, die in ihm möglichen Contractionen auszuführen und erreicht etliche Bewegungsfreiheit dadurch, dass es sich allmählich von dem an zwei Punkten festgestellten Vorderblatt der Regenbogenhaut ablöst. Beim ständigen Pendeln der Pupille würde also der verschieden grosse Pendelausschlag in beiden Blättern ein mechanisch trennendes Moment abgeben, das noch unterstützt wird durch die verschiedene anatomische Structur beider Blätter als Ganzes, wie sie uns das Mikroskop an jeder Iris zeigt: Das Pigmentblatt ist ein fest zusammenhängendes Gebilde, somit also cohärenter als das lockere, lückenreiche, maschige Irisgewebe.

Eine weitere Stütze findet unsere Annahme noch dadurch, dass es kaum denkbar ist, wie das nur aus einer Zelllage bestehende hintere Pigmentepithel der Iris, ohne an der vorderen Dilatatorplatte eine Stütze zu haben, als Membran sich trotz des lange bestehenden Zuges hätte erhalten können; ganz besonders im Hinblick auf die leichte Zerreisslichkeit dieser Pigmentepithelschicht bei hinteren Synechien sowohl wie im mikroskopischen Präparat erscheint die Beibehaltung der Continuität einer solchen einzelligen Schicht höchst unwahrscheinlich. Auch die Art der Risse in dem Pigmentblatt, wie sie unsere Fälle zeigen, ist nicht eine derartige, wie sie bei in einer Zellschicht angeordneten Membranen entsteht, da in diesen Fällen doch wohl zuerst die Intercellulargrenzen sich bei der Lückenbildung in Folge des Zuges lockern müssten, sodass im ersten Stadium der Lückenbildung mehr das Bild vielfacher kleinerer Defecte zu erwarten wäre, die dann erst später zu grösseren Spalten zusammenfliessen. Diese letzteren sind in unseren Fällen wohl vorhanden, die erstgeschilderte Art der Perforirung lässt sich dagegen nicht constatieren*).

Die radiäre Streifung schliesslich, die an dem Pigmentblatt sichtbar ist, die auch an incompleten Kolobomen beobachtet wurde (Makrocki[53], s. a. Gloor[25] u. a.) entspricht dem normalen Relief der Irishinterfläche (Schwalbe[74], Fuchs[21] u. a.) und insbesondere dem Zustande der Dehnung. —

Beim Vergleich dieser zweiten Reihe von Irisatrophien mit denen der ersten Reihe ergiebt sich nun, dass die im Gefolge schwerer Irido-

*) Anmerkung. Die Beobachtung von Fuchs[19] bei der anatomischen Untersuchung eines Falles von nicht traumatischer Dialyse: „Das Pigmentblatt der Iris ist stellenweise defect und beginnt hier und da in zwei Lagen sich zu spalten“ — beweist wol nichts gegen die Richtigkeit der oben angenommenen mechanischen Zugwirkung, da in jenem Falle völlig andere statische Verhältnisse vorlagen.

cyclitis eintretende, nach Bildung von hinteren Synechien erfolgende lochförmige Atrophie, wenn beide Irisblätter gleichzeitig getroffen werden, in gleicher Ausdehnung beide Schichten ergreift und entsprechend der entzündlichen Veränderung der ganzen Regenbogenhaut sich diffus über die ganze Iris verbreitet, ohne besondere Bevorzugung eines Teiles derselben. Bei den nach vorderen Synechien eintretenden Zugatrophien herrscht eine gewisse Regelmässigkeit, indem je nach der Lage der vorderen Synechie der befallene Teil variirt und dann die Irisatrophie in dem stärkst gespannten Teil eintritt mit der Beschränkung, dass das Pigmentblatt in seinem Schwund sowohl nach Form als auch nach Ausdehnung der entstehenden Defecte noch eine gewisse Selbständigkeit sich bewahrt und weniger in die Atrophierung mit heranbezogen wird.

Für das Abhängigkeitsverhältniss zwischen Pigmentmembran und Irisstroma ergiebt sich aus diesen klinischen Beobachtungen die merkwürdige Thatsache, dass, je nach der Stelle der Anheftung, eine verschiedene Art der Trennung zwischen den einzelnen Schichten auftritt: Ist die hintere Schicht verwachsen (hintere Synechie), so trennt sich das Pigmentepithel vom Dilatatorblatt*), ist die vorderste fixirt (vordere Synechie), so scheidet sich die Iris in Stroma und Pigmentblatt.

Während in den bisher behandelten Fällen durch Fixation eines beweglichen Iristeiles pathologische Zugwirkung zu Stande kam, kann aber eine solche sich auch geltend machen, ohne dass eine abnorme Befestigung besteht. Es geschieht das dann, wenn entweder der Irisansatz sich vergrössert, wie das bei stumpfen Traumen plötzlich, bei Sklerektasie allmählich statthat, oder wenn in der Iris selbst sich irgend welche Schrumpfungsprocesse abspielen.

Die eine Möglichkeit, Vergrösserung des Irisansatzes kann eine Ablösung der Iris vom Ciliaransatz zur Folge haben; eine Beobachtung solcher spontanen Iridodialyse durch Ektasis der Sklera im Anschluss an Glaukom teilt Fuchs[19] mit (siehe Anmerkung auf Seite 33). In diesem Falle fehlt klinisch im oberen Teil die Iris, so dass eine Iridectomie gemacht zu sein scheint; so ergiebt sich aber bei der mikroskopischen Untersuchung, dass die Iris vom Ciliaransatz, wo sie sehr verdünnt, abgerissen ist und sich spiralig aufgerollt hat; und zwar erfolgte der Abriss an der Stelle, an der die Iris sichtlich am stärksten

*) Vergl. die Bemerkung über Pupillarreaktion bei Secclusio pupillae auf Seite 23.

atrophisch war, und diese wiederum lag senkrecht zu dem Durchmesser, indem die Sklera am weitesten ektatisch war. Auch macht Fuchs darauf aufmerksam, dass bei dieser spontanen Dialyse keine Blutung erfolgte im Gegensatz zu den heftigen Haemorrhagien bei traumatischen Irisablösungen. Dies entpricht der Tatsache, dass beim Glaukom (s. w. u.) der Ciliarteil der Iris bis auf das Pigmentblatt verdünnt werden kann, wobei dann seine Gefässe völlig schwinden.

Das andere aetiologische Moment, durch das ebenfalls eine Zugkraft auf die Iris wirksam wird, Schrumpfung des Pupillarrandes macht Oblath[59] in einem Fall von beiderseitigem Iriskolobom nach unten geltend; hier fanden sich neben den Kolobomschenken in der Richtung zur Pupille hin verlaufend mehrfach Lücken in der auch sonst sehr atrophischen Iris. Die Faserung der Iris wies dabei eine solche Richtung auf, dass auch die Fasern, die nicht dem Pupillarrand entsprechenden Irisbezirken angehörten, sondern aus tiefer gelegenen Teilen des Ciliarrandes entsprangen, zum erhalten gebliebenen Stück des Pupillarsaumes hinstrebten und dadurch stark gezerrt erschienen. Oblath nimmt zur Erklärung dieses einzigen Befundes eine Schrumpfung des Pupillarrandes an, fasst also die Lückenbildung als secundäre Atrophie auf. — Den Fall von Schlapringer[70] — »Polykorie« bezeichnet, »Mikrokorie und drei radiär gestellte Nebenpupillen« aufweisend — der nach Oblath beweisen soll, »dass eine einfache circumscripte Atrophie der Iris ohne mechanische Zerrung Lückenbildung zur Folge haben kann«, vermag ich nach seiner Beschreibung nicht in das Gebiet secundärer Irisatrophien einzureihen.

Analog der Zugkraft verhält sich in seiner Wirkung das andere rein mechanische Moment für das Zustandekommen des Irisschwundes, der Druck. Nur macht er sich meist, im Gegensatz zum Zuge, mehr auf die Irisscheibe als ganzes geltend, da circumscripter Druck auf die Iris selten, allgemeine Druckzunahme als Symptom des Glaukoms eine sehr häufige Erscheinung und damit Aetiologie für secundären Irisschwund ist.

Vom umschriebenen Druck auf einzelne Irispartien war schon gelegentlich der Irisbuckel beim Pupillarabschluss die Rede. Sonst kommt es an der Iris wol nur vor, wenn sich auf oder in ihr Neubildungen entwickeln, die auf das Muttergewebe rareficierend einwirken. Dazu gehören also die Tumoren der Iris, auch diejenigen, die bei ge-

wissen Formen entzündlicher Erkrankung praevalieren: Tuberkel der Iris, — solitäre die unter Verkäsung einen grossen Teil des Irisgewebes zerstören, — miliare, die klinisch völlig schwinden können und anatomisch mehr oder weniger atrophische Veränderungen im Gewebe setzen können, die man mit Michel[57] als Folge eines Druckes der Neubildungen auffassen kann. Eine gleiche Wirkung haben syphilitische Excrescenzen auf der Iris, Gummata, die, im Gegensatz zu den sich spurlos resorbierenden Papeln, nach ihrer Abheilung völlig atrophische, scharf abgegrenzte Flecken an den Stellen ihres Sitzes hinterlassen (Schäfer[67]). — Auch Cystenbildungen in der Iris üben durch Zunahme ihres Inhaltes und seines hydrostatischen Druckes zerstörenden Einfluss auf die trophischen Verhältnisse der Iris aus; so beschreibt z. B. Gepner[24] eine Iriscyste, die die Iris in zwei Blätter spaltet, deren vorderes atrophierte, was auch von anderen Beobachtern beschrieben wird. Ebenfalls geht das Irisgewebe bei Vorderkammerabsackungen zu Grunde, deren Wandungen es bildet, gleichgiltig ob diese traumatischen Ursprunges oder durch hintere Synechie und Vorbuchtung der Iris entstanden sind*) (s. a. Alt[1]). — Gewebezerstörenden Druck üben auch längere Zeit in der Vorderkammer lagernde Blutmassen aus; so sah Wagenmann[87] nach profuser Haemorrhagie in die vordere Kammer bei einem 25jährigen Haemophilen nach 7 Wochen die Iris hochgradig atrophisch und bis auf einen schmalen Saum reduciert. — Schliesslich vermag auch die Linse einen pathologischen Druck auf das Diaphragma auszuüben, wenn sich ihre Lage- oder Grössenverhältnisse zu Ungunsten der Iris verändern. Dies tritt ein bei Dislocation der Linse, die durch eine Entzündung Irisatrophie herbeiführen kann, (Alt[2] dislocirte kalkige Cataract bei 67jähriger Frau) oder bei dislocierter kalkig metamorphosierter Linse als reine Druckatrophie infolge von Circulationsstörung: starke Verdünnung und histologische Veränderungen sind der Ausgang. Einfache Ektopie von Pupille und Linse kann nach Best[9] ohne jede entzündliche Complication die Iris atrophisch verändern; wird die Linse gar in die Vorderkammer luxiert, so kommt zu dem Druck noch die Circulationsschädigung durch die Irisabknickung: so berichtet Raab[63] über schwere atrophische Veränderungen der Iris, auch des Pigmentblattes bei einer traumatischen Iriseinsenkung mit Linsenluxation. — Dass auch die Volumenzunahme der Linse für die Irisernährung eine Schädigung bedeuten kann, lehrte mich die Beobachtung einer anscheinend

*) Vergl. S. 17 u. f.

stürmisch gequollenen Cataract; diese drängte die Radiärfasern im Gebiete des kleinen Kreises deutlich auseinander, dabei war die Pupille erheblich erweitert und ihre Reaction fast aufgehoben, was seinerseits wol durch mechanische Sprengung des Sphinctertonus oder gar Lähmung der Oculomotoriusendigungen im Sphincter zu erklären war.

Eine eigentliche mechanische Druckwirkung von Fremdkörpern auf die Iris ist kaum je zu beachten; denn, wenn ein solcher in der Iris krankhafte Processe zeitigt, so tut er das durch seine Infectiosität mehr als durch Raumbeschränkung und Circulationshemmung.

Dass übrigens ein aseptischer Fremdkörper, wenn er nicht zu gross ist, die Ernährung der Iris nicht im geringsten zu stören braucht, zeigte mir die Beobachtung der Regenbogenhaut eines 44jährigen Taglöhners, Vitus Sch. von München, der wegen eines Hornhautgeschwüres auf dem linken Auge jüngst die hiesige Poliklinik aufsuchte. Bei ihm sah man rechts in der Iris etwas nasal unten einen vollkommen reactionslos festgewachsenen Stahlsplitter*) von fast Stecknadelkopfgrösse, der der Oberfläche aufsass, mit Rostüberzug und -hof versehen war und alle Bewegungen der Iris mitmachte. Das Gewebe des grünblauen Iris selbst wies die feinste, regelmässigste Structur auf und die einzelnen Stromabalken liessen selbst in unmittelbarster Nähe des Splitters ununterbrochen verfolgen.

Die Form der Irisatrophie die uns klinisch wol am häufigsten begegnet, da sie zu den Symptomen eines viel verbreiteten Krankheitsbildes gehört, ist die bei chronischem Glaukom beobachtete. Welcher Art immer die Entstehung des Glaukoms sein mag, bei längerem Bestand machen sich die schweren Ernährungsstörungen, die es am Auge setzt, auch an der Iris bemerkbar; diese verliert ihre normale Struktur und weist eine Atrophie auf, deren klinische Erscheinungsform ganz besonders charakteristische Eigentümlichkeiten gegenüber den bisher behandelten Formen der Atrophie besitzt. Diese Eigentümlichkeit ist in erster Linie bedingt durch die gegenseitigen Beziehungen zwischen Pupillenform und atrophischer Iris und in zweiter durch die Tendenz zur Verkleinerung des Organes in centrifugaler Richtung.

Die Glaukompapille ist bekanntlich erweitert, entrundet, auch oval, oft excentrisch; über ihren Zusammenhang mit der Irisatrophie sagt Schnabel[72]: »Man muss nicht viele glaukomatöse Augen untersucht haben, um sich davon zu überzeugen, dass die Textur der Iris immer in jenem Teil derselben am weitesten von der Norm abweist, welchem

*) Eine Untersuchung am Sideroskop wurde leider nicht vorgenommen.

der am weitesten vom normalen Standorte zurückgewichene Teil des Pupillarrandes entspricht.« Damit ist das charakterisiert, was man die sektorenförmige Atrophie der Iris genannt, d. h. dass die Iris nicht gleichmässig, sondern an einzelnen Sektoren stärker atrophiert, und dass dem Schwunde hier eine circumscripte Ausbuchtung der Pupille entspricht.

Die Abweichung der Irisstructur von der Norm weist nun in den nicht zu weit vorgeschrittenen Stadien des Glaukoms Charaktere auf, die den bei der postiritischen Atrophie beschriebenen ähneln; doch lässt sich aus dem Verhalten der Pupille unschwer die eine Form der Irisatrophie von der andern differenzieren.

Die Beschreibung des klinischen Bildes ist von Schnabel*) in so prägnanter und eingehender Weise gegeben, dass ich sie hier dem Wortlaute nach folgen lasse:

»Die mit freiem Auge erkennbaren Gewebsveränderungen der glaukomatös erkrankten Iris bestehen in Verschmälerung und Verdünnung, Entfärbung und Pigmentneubildung, Verdickung und Weissfärbung der Arterienwände, Erweiterung und Wandverdünnung der Venen. Die Verschmälerung des Irissaumes manifestiert sich am deutlichsten an der Pupillarzone, welche zuweilen so zusammengeschrumpft ist, dass der Circulus arteriosus minor knapp an den Rand der Pupille zu liegen kommt und das pigmentierte Uvealblatt über den letzteren in das Pupillarbereich hineinragt. An frischen Fällen akuten Glaukoms ist es am lehrreichsten, die Lage des Circulus arteriosus minor zu betrachten. Da zeigt sich der letztere in dem schmalsten Teile des Irissaumes ganz am Rande der Pupille, während am breitesten Teile der Iris noch eine Platte gut gefärbten Irisgewebes mit der gewöhnlichen Zeichnung der Pupillarzone zwischen Pupillarrand und Circulus arteriosus minor liegt. Die Verdünnung der Iris spricht sich an einzelnen Stellen, in der durch den Verlust des pigmentierten flockigen Gewebes an der Vorderfläche der Iris bedingten, ungewöhnlichen Glätte, zuweilen auch durch flache grubige Einsenkungen und Blossliegen der Gefässe aus. Die Verfärbung manifestiert sich bald durch Blasserwerden der ganzen Iris, bald durch einzelne schiefer- oder bleigraue Flecke in der Ciliarzone oder durch weissliche Färbung des Gewebes in der Gegend des Circulus arteriosus minor. Über den weisslichen Partien finden sich auch nach sehr kurzem Bestande akuten Glaukoms häufig kohlschwarze, streifige, zackige, ver-

*) l. c. pag. 339.

ästigte Figuren, ähnlich denen, wie man sie bei Retinitis pigmentosa in der Netzhaut sieht. Sehr auffallend sind auch schon bei recht frischen Fällen akuten Glaukoms die stark vorspringenden weissen Arterienwandungen, während die blutroten erweiterten Venen besonders in älteren Fällen sogenannten entzündlichen Glaukoms schön zu sehen sind. Die glaukomatöse Erkrankung der Iris entwickelt sich bald schleichend, bald stürmisch, schreitet bald allmälig, bald stossweise zu immer höheren Graden der Degeneration fort. Aber bei keiner Art der Entwicklung und in keinem Stadium des Verlaufes trägt die glaukomatöse Iris die Charaktere der Gewebsneubildung, der Massenzunahme, sondern von allem Anfange an und auch beim akutesten Verlauf dominieren die Erscheinungen der Gewebsrückbildung.«

Mit dem Verhalten der Pupille zusammen sind hier alle wesentlichen Symptome der glaukomatösen Irisatrophie gegeben: Form- und Farbenveränderungen, insbesondere auch Ektropium des Pigmentblattes. Der endgiltige Ausgang des Processes, das absolute Glaukom, zeitigt auch an der Iris noch weiter vorgeschrittene Veränderungen: der Massenschwund steht jetzt im Vordergrunde des Bildes. Die Iris ist dann auf einen schmalen Saum (bis zu 1 mm) reduciert, der ganz peripher gelegen ist und sich sogar unter dem Cornealrand den Blicken entziehen kann. Dieser schwache Irisrest zeigt meist eine Doppelfärbung, indem er in der inneren Hälfte, dem nunmehr völlig ektropionierten Pigmentblatt entsprechend, von einem schwarzen Rande eingefasst ist. Auch das Umgekehrte ist beobachtet, so sagt Desmarres[15]*): »Das Uvealblatt, welches den freien Rand der Iris umsäumt, ist stellenweise verschwunden, so dass man oft einen weissen Streifen, wie eine weissfaserstoffige Leiste sieht und die Pupille daselbst durch einen weisslichen Reifen begrenzt erscheint, welcher auf Kosten des Diaphragma gebildet ist, welches nach vorn umstülpt scheint.«

Solchen hochgradigen Irisschwund sah ich im Auge eines 18jährigen Schlossers, Ludwig L. aus München, der im Juni 1898 durch eine Eisensplitterverletzung links einen Wundstar davongetragen hatte, wegen dessen er $^1/_2$ Jahr später operiert worden war. Der Patient suchte im März 1902 die Münchener Augenklinik auf, da er seit einigen Tagen Schmerzen am linken Auge verspürte. Dies weist die Zeichen starker Reizung auf, die Tension ist stark vermehrt, die Pupille maximal weit und reactionslos; aus ihrem Grunde schimmert es gelb und rot hervor. Die Lichtperception ist aufgehoben. Die Hornhaut

*) cit. nach Arlt[5].

ist im ganzen hauchig getrübt, am nasalen Rande findet sich eine dichte Narbe, in die die Iris mit einem ganz feinen Zipfel eingeheilt scheint. Die Iris ist geschwunden bis auf einen schmalen peripheren Reif, der kreisrund, innen schwarz und in einer äusseren Zone schmutzig braun gefärbt ist. Vorderkammer ziemlich tief, an ihrem Grunde ein schmales flockiges Exsudat. Linse fehlt. Gelblich-weisse Massen im Pupillargebiet, anscheinend Kapselreste, die nasal von oben und unten bogenförmig zusammenstossen. Glaskörper mit dichten gelblichen Exsudatmassen angefüllt, am Grunde eine frische Haemorrhagie.

An diesem Auge haben chronisch-entzündliche Processe im Verein mit der Jahre lang wirkenden Drucksteigerung so hochgradige Irisatrophie hervorgerufen.

Der für die Genese der Irisatrophie wie des Glaukomes selbst wichtigste Faktor ist die periphere Synechie der Iris, die Verlegung des Kammerwinkels. Diese ist weniger ein klinisch zu beobachtendes Symptom, als sie in den anatomischen Untersuchungen das Bild beherrscht. Hier zeigt sich nämlich, dass die Iris an der Stelle, wo sie, winkelig abgeknickt, mit ihrem ciliaren Teil der Hornhaut anliegt, stets am stärksten atrophisch ist. Während andere Irispartien erst qualitative Veränderungen zeigen, ja während der Pupillargebiet sich keulenförmig verdickt erweist, ist die Iriswurzel schon einer Verdünnung anheimgefallen. Diese schreitet in späteren Stadien soweit vor, dass an der Stelle der Verwachsung vom Irisgewebe nur noch das Pigmentblatt steht und auch dies teilweise unterbrochen ist.

Im Irisgewebe selbst finden wir anatomisch die Momente, die das klinische Bild der Irisatrophie hervorrufen, deutlich vor: Die Iris ist fibrös, sklerotisch, stellt ein kernarmes schwieliges Gewebe dar, das, oft gefältelt, nach Birnbacher und Czermak[10] »in eine glasige durchsichtige, nahezu structurlose, sich weder mit Kernfärbemitteln noch mit Eosin färbende Masse verwandelt ist«. Dabei ist das Pigment aus den Zellen ausgefallen, diffus klumpig im Gewebe zerstreut; die Gefässe sind z. T. verödet, obliteriert, z. T. erweitert, teils auch thrombosiert (Pigmentthromben), fast durchweg aber zeigen sie in ihren Wandungen Degenerationserscheinungen wie hyaline Degeneration und Sklerose (Ulrich[81 83]) Verdickungen oder Untergang des adventitiellen Gewebes u. s. f. — Auf der Oberfläche sind neugebildete Bindegewebsschwarten (Knies[44], Birnbacher und Czermak u. a) nachweisbar; das Endothelhäutchen erscheint nach Michel[57] verdickt, nach v. Garnier[23] ohne Verdickung geschrumpft. — Der Sphincter pupillae ist in früheren Stadien des Glaukoms noch intakt, in späteren erliegt er der Atrophie durch Untergang von Muskelzellen und Vacuolenbildung (Birnbacher und Czermak). Auch das Pigmentblatt, das am längsten erhalten bleibt, verfällt in ganz alten Fällen dem Schwunde.

Diese mannigfachen, in der Iris sich abspielenden Processe hat man von je als Folgeerscheinung der intraocularen Drucksteigerung aufgefasst. Die neueren anatomischen Untersuchungen weisen aber darauf hin, dass das nur mittelbar der Fall ist. Denn es ist nicht zulässig, den nach hydrostatischen Gesetzen auf alle Teile des Diaphragmas gleich stark wirkenden Binnendruck des Auges unmittelbar für eine Atrophie verantwortlich zu machen, die sowohl klinisch wie anatomisch an verschiedenen Stellen der Iris einen verschiedenen Grad zeigt; kann sie doch auf nur kleine Strecken beschränkt sein, oder aber einen grossen Bezirk einnehmen und dabei einen Rest des Gewebes verschonen.

Die von Ulrich[82] vor langer Zeit ausgesprochene Ansicht, dass in der Abknickung und »Filtrationsinsufficienz« (Atrophie) der Iriswurzel die primäre Ursache für den Eintritt des Glaukoms zu suchen sei, darf wohl als endgültig widerlegt gelten durch die Untersuchungen über den Flüssigkeitswechsel im Auge von Leber[49] und seiner Schule insbesondere die Filtrationsversuche von Koster[46].

Darf man demnach am secundären Charakter der glaukomatösen Irisatrophie festhalten, so müssen wir als deren eigentliche Ursache ein ständiges Glaukomsymptom, vielleicht die Ursache des Glaukoms selbst, die periphere Synechie der Iris mit der Hornhaut und die dadurch bedingten Ernährungsstörungen in der Iris ansprechen. Welcher Art immer das Zustandekommen dieser peripheren Synechie sein mag, ob sie durch entzündliche Vorgänge entsteht oder sich lediglich durch mechanische Veränderungen im Corpus ciliare oder in der Iris selbst herstellt, — so viel steht fest, dass bei nicht allzu langem Bestand der glaukomatösen Erkrankung schon eine feste Verklebung des Ciliarteiles der Iris mit der Hornhaut besteht, und dass dann das angelötete Stück unter der Wirkung des gesteigerten Druckes immer mehr an die Hornhaut angepresst wird, fast bis zur Hälfte der Irisbreite mit ihr verwachsen kann und nach und nach einem stetig zunehmenden Schwunde verfällt.

Die Folge dieses Vorganges ist, dass durch Compression der ab- und zuführenden Gefässe die Circulation in der ganzen Iris die schwersten Störungen erleidet. Anfänglich wird sich nur eine venöse Stauung in der Iris geltend machen, die wie die Unterbindung der Vortexvenen beweist, schwere trophische Störungen in der Iris setzt (Koster[46], s. a. Leber[51]). Die Verlangsamung des Blutstromes bedingt ihrerseits aber auch degenerative Processe in den Gefässwandungen (Endarteriitis compensatoria« cf. v. Garnier[23], desgl. Ischreyt[40]), es bilden sich Thromben, Gefässe obliterieren, die Ernährung des Gewebes leidet da-

durch, gleichzeitig nimmt die Unlöslichkeit der peripheren Verwachsung und die schwielige Verödung des angelöteten Iristeiles zu, — der Circulus vitiosus ist geschlossen.

Mit der Zunahme des Druckes gehen dann auch nicht nur die nervösen Elemente der Iris als eines ihrer geweblichen Bestandteile zu Grunde, sondern auch die grösseren Nervenstämme in der Chorioidea leiden, — es gelangen also vielleicht auch trophoneurotische Störungen auf alle Gewebselemente zur Wirkung. — Durch die Gewebsschrumpfung werden auch die Iriskrypten verschlossen, wodurch die Ernährung ebenfalls leidet.

So entwickeln sich ohne das Hinzutreten irgend eines entzündlichen Processes, der nach Schnabel's Ausführungen das klinische Bild der glaukomatösen Iris nicht erklären könnte, gradatim alle Symptome des Gewebsunterganges, wie sie sich in der geschrumpften sklerotischen Iris darbieten.

Nur die Erscheinungen der Glaukommydriase mit dem seltsamen Verhalten der Pupillenform und das zur Mydriase in eigenartigem Widerspruch stehende Ektropium des Pupillarrandes finden nicht so ohne weiteres als Folgen der peripheren Irisanlagerung und Druckzunahme ihre Erklärung; und doch stehen sie in untrennbar engem Zusammenhange mit der Irisatrophie.

Die Frage der Glaukommydriase hat schon v. Graefe und nach ihm viele andere Forscher beschäftigt. v. Graefe[28] sah in der Weite der Pupille das Zusammenwirken zweier Faktoren: einer Iridoplegie einerseits, d. h. Lähmung der Oculomotoriusendigungen durch den Druck und des fortschreitenden Irisschwundes andererseits. Nach den Ausführungen von Schnabel, Arlt u. A. ist es aber nicht möglich, die Mydriase durch Drucklähmung von Oculomotoriusästen zu erklären. Da nun aber im akuten Glaukom die »Glaukompupille« bestehen, jegliche Irisatrophie dagegen fehlen kann, so erscheint es geboten, folgendes festzuhalten:

Wir wissen, dass Pupillenerweiterung und -verengerung nur durch Nervenreizung zu stande kommt, dass jedoch Zunahme des intraocularen Druckes an sich gar keine Veränderung der Pupillenweite bedingt (Heine[31]); so ist denn die Mydriase des akuten Glaukoms nicht Folge, wohl aber in disponierten Augen (Czermak[14]) Gelegenheitsursache für das Zustandekommen der peripheren Irisanlegung und damit des Glaukoms. Ist aber die Pupille einmal weit und machen sich die Schädlichkeiten des länger bestehenden Glaukoms in der geschilderten

Weise geltend, so erleidet der schon senil-rigide Sphincter, der die heilsame Tendenz, aber nicht die Kraft hat, die Mydriase zu beseitigen, zuerst eine funktionelle, später aber eine der Iriszerstörung annähernd parallel gehende, irreparable materielle Schädigung. Nun ist der Irisverfall aber bedingt durch die Verödung ihres Ciliarteiles, diese aber wiederum durchaus nicht in allen Irissektoren auf schematisch gleichen Höhe*); daraus folgt, dass an einzelnen Stellen höhergradige Iris- und Sphincterschädigung vorhanden ist als an anderen, und daraus wiederum die Form der Glaukompupille und ihre Beziehung zum Irisschwund.

Aufrechterhalten und verstärkt wird die Mydriase dann durch viele Faktoren: die andauernde venöse Stauung, die Skleraldehnung, die den Irisansatz vergrössert, in späteren Stadien auch direct durch die Schrumpfung des Irisgewebes. Ist dies erst in seiner ganzen Circumferenz atrophisch geworden, dann ist auch die maximal erweiterte Glaukompupille kreisrund.

Diese Erklärung macht die Heranziehung von entzündlichen Complicationen in einzelnen Sektoren, wie sie Arlt angab, und von unsicheren Begriffen wie Nervenlähmung oder -Reizung entbehrlich.

Für die Entstehung des Ektropium uveae oder wie man, da es sich um die Umstülpung von Pigmentblatt, Sphincter und Stroma handelt, mit Grunert[29] besser sagt, das Ektropium iridis — hat man verschiedene Faktoren verantwortlich gemacht.

Knies[44] hat sich zuerst dahin ausgesprochen, dass ein zellenreiches, der Iris aufliegendes, neugebildetes Gewebe durch narbige Retraction das Pigmentblatt auf die Vorderfläche herüberziehe. Diese Annahme eines aktiven Zuges teilen andere Autoren wie Birnbacher und Czermak[10], Bentzen und Leber[8], Weinbaum[89] Hocquard[40]; dagegen nimmt Michel[57] einen von der peripheren Irisverwachsung regulativer ausgehenden Zug, von Garnier[23] eine Wirkung der Schrumpfung des Irisendothels und der Irisbalken an. Doch scheint nicht der Faktor des Zuges allein die Ursache des Ektropiums zu sein; man wird auch den von Fuchs[19] betonten Verhältnissen der Grössendifferenz von Irisstroma und Pigmentblatt Rechnung tragen müssen. Denn bei der Schrumpfung des Irisgewebes ist das Pigmentblatt nicht beteiligt, es wird also zu breit im Vergleich zum Irisstroma und »schiebt

*) Hier sind wol Unterschiede in den hydrostatischen Verhältnissen der einzelnen Irissegmente wirksam; so will auch Schweigger[75] solche für die vielfach beobachtete Tatsache verantwortlich machen, dass die Atrophie gerade in den oberen Abschnitten der Iris am stärksten ist.

sich daher auf die vordere Fläche hinüber«. v. Krüdener[48] stellt für den Beginn des Ektropiums das passive Moment noch mehr in den Vordergrund, indem er durch Faltenausgleich im Gebiete des Ciliarkörpers und Epithelansammlung zwischen Iriswurzel und Corpus ciliare das Pigmentepithel sich nach der Stelle des geringsten Widerstandes, d. h. pupillarwärts schieben lässt.

Man wird nicht fehl gehen, wenn man das Zusammenwirken von Zug und Schub für die Entstehung des Ektropium iridis in Anspruch nimmt.

Jedenfalls zeigt das Verhalten des Pigmentblattes bei Glaukom wiederum, dass seine Ernährung nur zum Teil an die Intaktheit der Gefässe gebunden ist. Diese Tatsache entspräche seiner epithelialen Natur ebenso, wie eine grössere Festigkeit gegen Druck als gegen Zug. Auch beim Glaukom scheint die Trennung zwischen Stroma und Pigmentblatt ein für seine Erhaltung heilsamer Vorgang zu sein.

Der glaukomatöse Zustand (Sklerektasie), des fötalen und kindlichen Auges zeitigen ebenfalls degenerative Processe in der Iris, und auch die Irisatrophie beim Hydrophthalmus congenitus steht höchst wahrscheinlich in causalem Zusammenhang mit dem intraocularen Druck. Hier kommt noch in Betracht, dass dieser Faktor, wenn er primär, vielleicht auch entwickelungshemmend auf die in statu nascendi befindliche Iris einwirkt. Doch ist auch denkbar, dass z. B. der totale Irismangel, die Irideremie, bei der Foster[17]*) in 164 Fällen 12 Mal Glaukom angegeben fand, ein Product secundärer Irisatrophie ist, somit nicht in allen Fällen als Hemmungsbildung aufgefasst zu werden braucht (s. a. Brunhuber[13], Schiess-Gemuseus, Raab, Hirschberg[39], Dürr und Schlegtendal[16], Gallenga[22] u. a.). Es ist ja auch sehr wohl erklärlich, dass sich bei der noch nicht völlig ausgebildeten Iris Schädigungen, die beim Erwachsenen zu hochgradigem Gewebsuntergang führen, noch viel schwerer bemerkbar machen.

Hier möchte ich einen Fall von Irisatrophie anführen, den ich leider selbst nicht zu untersuchen Gelegenheit hatte und dessen Beschreibung und Abbildung ich der Liebenswürdigkeit des Herrn Dr. Glauning, I. Assistenzarztes hiesiger Klinik, verdanke. Dieser Fall bietet einen eigenartigen Befund von Irisdefekten bei Glaukom, wie ich ihn in der Litteratur nur an einer Stelle ähnlich beschrieben fand.

*) Cit. nach Lubarsch u. Ostertag, Ergebn. d. Pathol. 1901.

Fall VII.

F. H. aus L., 22 Jahre alt, Dienstmädchen, hat nach ihren Angaben als Kind immer als scrophulös gegolten und ist viel krank gewesen. Mit 14 Jahren hat sie eine Augenentzündung bekommen, an der sie über Nacht erblindete (?). Im folgenden Jahre ist sie abermals erblindet und hat dann 18 Tage nicht gesehen. Das Sehvermögen hatte dann allmählich immer mehr abgenommen.

Lues oder sonstige angeborene Anomalien sind nicht nachzuweisen.

Bei der ersten Vorstellung im October 1900 ergab sich:

Vis. centralis. R. $^5/_{15}$, L. $^5/_{35}$, ohne Correction.

R. A. (vergl. Abb. 5). Keine äussere Reizung. Leichte Einwärtsstellung der Cilien am Unterlid, so dass die Hornhaut besonders temporal unten gescheuert wird.

Der Stelle, an der die Wimpern reiben, entsprechen feine Maculae corneae im unteren Teil der Cornea*), die ausserdem am oberen Rand in einem sichelförmigen Bezirk, sowie am temporalen Rand einige (2—3) mm weit leicht getrübt ist.

Die Vorderkammer ist seichter als normal.

Die Pupille ist leicht entrundet, nach temporal verlagert, sie reagirt gut auf Licht und verengt sich auf Miotica prompt. Am nasalen Pupillarrand eine feine rötlich-braune an manchen Stellen leicht verdickte Umsäumung des Irisrandes, die am temporalen Teil der Pupille vollkommen fehlt. Der pupillare Iristeil zeigt ein hellgelb-braunes, aus ziemlich breiten, zum Teil knotig verdickten Bändern bestehendes Fadenwerk, das nasal und oben continuirlich in die peripheren Iristeile übergeht, mit denen es in einer Ebene liegt. Dieser periphere Iristeil ist im Ganzen ähnlich gefärbt und gefleckt wie der pupillare.

Im unteren und temporalen Bezirk ist der periphere Teil der Iris dunkler und spielt etwas ins Schwarze. Bei genauer Betrachtung zeigt sich, dass man eine oberflächliche, aus spärlichen Fasern bestehende Gewebslage von einer tieferen Schicht deutlich unterscheiden kann. Diese letztere zeigt am kleinen Iriskreis ein braunes, filzförmiges Geflecht, im peripher sten Teil, dem Kammerwinkel entsprechend, ein breites, etwas in graublaue spielendes circulär angeordnetes Fadenwerk. Im oberen temporalen Teil sieht man einen etwa 2 mm breiten schwarzen Spalt, der seitlich nach oben bezw. nasal durch einen etwas breiteren Bezirk der tieferen Irislage, nach unten bezw. temporal durch einen etwas breiteren Faden der oberflächlichen Irisschicht begrenzt wird. Ein zweiter Spalt findet sich im horizontalen Meridian; er ist an seinem Grund mit fein streifigem Fadenwerk versehen, mehr braungrau, schmäler und flacher als die erste, und von geringerer Ausdehnung. In der

*) In den Abbildungen sind an beiden Augen die leichten Hornhauttrübungen nicht berücksichtigt, um die Klarheit der Einzelheiten der Iris nicht zu beeinträchtigen. Das rechte Auge ist bei gewöhnlicher Pupillenweite, das linke Auge bei Homatropin-mydriasis dargestellt.

Mitte zwischen diesen beiden Spalten liegen eine dritte nur schlitzförmige Diastase von geringer Ausdehnung und Tiefe. Bei der Durchleuchtung ergibt sich, dass die drei beschriebenen Lücken vollständig durchleuchtbar sind und dass man besonders durch den oberen temporal gelegenen Spalt reichlich rothes Licht erhält.

Die Form der erstbeschriebenen Lücke variirt je nach der Grösse der Pupille; sie erleidet auch bei der Pupillenreaction Veränderungen. Auch die Spannung des Fadenwerks der oberflächlichen Irisschichte ist je nach der Grösse der Pupille deutlichen Schwankungen unterworfen.

L. A. (vergl. Abb. 6). An der Hornhaut des reizlosen Auges zieht sich dem Limbus entsprechend eine ringförmige Trübung, die besonders temporal oben deutlich leicht radiär gestreift und bläulich grau ist. In der Hornhautmitte besteht neben einer gezackten, flammenförmigen, aus kleinen Punkten zusammengesetzten Trübung noch eine weniger dichte, mehr ringförmige, deren Umgebung ebenfalls hauchig getrübt ist. Das Hornhautepithel ist überall klar und spiegelt.

Die Vorderkammer ist seichter als normal. Die Pupille ist mittelweit, weiter als rechts, tief schwarz, etwas nach temporal verlagert und leicht oval; reagirt auf Lichteinfall gut; der Pupillarrand ist ohne Besonderheiten, vor allem ohne Synechien. Die Vorderfläche der Iris ist am Pupillarteil leicht radiär gestreift; im Uebrigen lassen sich an der Iris zwei Blätter unterscheiden, von denen das vordere mit seinem Niveau dem pupillaren Iristeil vollständig entspricht und nach aussen vom kleinen Kreis ausser einer breiteren oben etwas temporal gelegenen Partie in der übrigen Circumferenz nur aus strangförmigen Fasern besteht, während ein zweites Blatt etwas tiefer liegt und von festerem geflechtartigem Gefüge die eigentliche Grundmembran der Regenbogenhaut bildet. Am auffälligsten ist der Befund nasal in horizontalem Durchmesser; hier gehen vom kleinen Iriskreis divergent zwei braune, an ihren Rändern unregelmässig gezackte Gewebsfasern aus und umgrenzen eine schwarze, etwa rautenförmige Lücke. Der obere Faden ist in seinem centralen Teil durch ein unregelmässiges Geflecht mit dem kleinen Iriskreis verbunden, verjüngt sich in der Mitte stark, fasert sich in die Peripherie auf und tritt im Kammerwinkel mit einem etwa dreieckigen Fussteil hinter dem getrübten Hornhautrand zurück; etwas oberhalb davon spannt sich noch ein feiner Irisfaden aus, der je nach der Grösse der Pupille leicht geschlängelt oder straffer gespannt ist. Nach unten von dem oben erwähnten schmalen Irisschenkel bezw. tiefer liegend sieht man in der Peripherie eine mehr gelbbraun gefärbte, aus leicht radiär geschlängeltem Fadenwerk bestehende Platte, die der tieferen Irisschicht angehört und an deren unterem Ende zwei hier und da leicht verdickte Fäden zu sehen sind, die in gleicher Weise erschlaffen und gespannt werden, wie der oben beschriebene Faden. Oberhalb des oberen die Lücke begrenzenden Schenkels ist der ciliare Iristeil in seinem vorderen Blatte vollständig ausgefallen. Der kleine Iriskreis ist in diesem Bezirk unregelmässig umrandet; es gehen von ihm einzelne

von der vorderen zur tieferen Irisschichte ziehende Radiärfasern aus; an einer Stelle des Randes befindet sich ein fast senkrecht zur Irisvorderfläche stehender Faden, der den Eindruck macht, als sei er an seinem peripheren Ende abgerissen und zurückgeschnellt. Ausserdem finden sich in diesem Bezirk reichlich spaltenförmige Vertiefungen im Irisstroma, die aber nirgends wirkliche Spalten sind, so dass die Iris an keiner Stelle nach oben von dem beschriebenen rautenförmigen Defekt durchleuchtbar ist.

Der untere, die Lücke begrenzende pfeilerartige Teil der oberen Irislage ist breiter und endet plattenförmig mit einem dreieckigen Fuss. Er giebt in der Mitte zwischen kleinem Kreis und Ciliaransatz einen Faden ab, der fast rechtwinkelig zum kleinen Iriskreis zurückstrebt. An der Stelle, wo er mit dem Pupillenteil der Iris zusammenstösst, befindet sich ein feines Maschenwerk, das, in gleicher Weise auch an dem oberen Grenzschenkel der Irisspalte vorhanden, mit seinen helleren Fäden und dunkleren Lücken fast den Eindruck einer gothischen Gitterverzierung macht. Die zwischen den beschriebenen divergenten Schenkeln liegende schwarze Lücke reicht fast an den Ciliaransatz heran, ist vollkommen durchleuchtbar und nimmt je nach der Grösse der Pupille eine mehr längliche oder runde Form an, auch verändert sich die Form dieser Lücke entsprechend der Pupillenreaction.

Nach unten und etwas temporal finden sich weiterhin zwei Stellen, die Defecte in dem vorderen Irisblatt darstellen, das nur noch in Form einzelner Fäden vorhanden ist, zwischen denen sich dunkle Maschen finden. Eine wirkliche Lochbildung liegt in diesen Stellen jedoch nicht vor.

Am Augenhintergrund findet sich beiderseits eine typische glaukomatöse Excavation mit deutlicher Abknickung der Gefässe. Das Gesichtsfeld ist beiderseits hochgradig concentrisch eingeengt. Die Tension ist nicht wesentlich vermehrt.

Die Deutung dieses seltenen Befundes: die Bildung eines lochförmigen Defektes, einer »Nebenpupille« in der Iris, ist nicht leicht. Es fragt sich, ob wir es hier mit einer angeborenen Defektbildung zu tun haben oder aber, ob dieser Irisausfall als secundäre Erscheinung des glaukomatösen Processes zu betrachten sei.

Da muss man denn sagen, dass die oben beschriebenen charakteristischen Merkmale der glaukomatösen Irisatrophie an dieser Regenbogenhaut völlig fehlen; es finden sich ausser den Defecten in der Iris überhaupt keine Anzeichen einer Beteiligung der Regenbogenhaut an dem glaukomatösen Process; insbesondere ist auch die Zeichnung der Iris überall eine gute und auch Farbe und Glanz des Irisgewebes lassen nichts von einem atrophischen Vorgang in der Regenbogenhaut erkennen. Demnach müssen wir die hier vorliegende Form des Glaukoms als ein nur am hinteren Abschnitt des Auges, insbesondere dem Opticus sich

manifestirendes Glaukoma simplex betrachten, um so mehr als von typischen Glaukomanfällen nichts anamnestisch zu erfahren ist und auch das Spiel und die geringe Weite der Pupille, sowie die Tension eine andere Diagnose kaum zulassen. Die anamnestisch eruierten »Erblindungen« dürften mit Sicherheit als Blepharospasmusanfälle zu deuten sein, wie sie im Gefolge der die Hornhautflecken herbeiführenden cornealen Erkrankungen der Patienten in der Jugend aufgetreten sind; damit stimmt auch die leichte Entropionirung der Cilien an beiden Unterlidern überein, die als Ueberbleibsel des Spasmus als leichtes Entropium unschwer zu deuten ist.

Sehen wir in der Literatur nach ähnlichen Befunden, so finden wir einen fast vollständig analogen Fall eines umschriebenen Irisdefektes, den Bentzen und Leber[8] mitgetheilt haben.

Dieser Fall betrifft eine 28jährige Frau, die durch absolutes Glaukom erblindete. Bei ihr ist »die Pupille weit und starr, unterhalb derselben durch eine schmale Brücke davon getrennt eine zweite Pupille, die ziemlich bis zum Ciliarrand reicht. Breite Eversion der Pigmentblätter.« — »Ueber die Entstehung der zweiten Pupille war nur zu erfahren, dass schon im Alter von 14 Jahren neben der Pupille ein schwarzes Pünktchen auf der Iris gesehen wurde, das langsam grösser geworden sein soll (?)«. — Ferner: »Die Iris ist z. T. sehr stark atrophirt, was auch die Veranlassung zu der im Leben bemerkten Doppelpupille gegeben zu haben scheint. An Schnitten, welche durch den Rand der zweiten Pupille gefallen sind, zeigt sich das Irisgewebe bis auf das allein erhaltene Pigmentepithel geschwunden«.

Auch in Franke's[18] Arbeit über Polykorie ist manche ähnliche Beobachtung zu finden, doch weichen die Beobachtungen dieses Autors alle von unserem Falle ab, so dass sie als Analoga für unseren Fall VII nicht herangezogen werden können. Zur Deutung des Befundes käme noch in Frage, ob die vorliegende Lochbildung nicht auf die oben erwähnten früheren Entzündungen beider Augen zurückzuführen, also in die Kategorie der auf Seite 16 u. f. behandelten »spontanen Lückenbildungen« einzureihen wäre. Dagegen spricht bei unserem Fall das Fehlen jeder Synechie und jedes entzündlichen Residuums an der vorderen Linsenfläche, die auch bei Erweiterung der Pupille sich als vollkommen intakt erweist. Eine stärkere Anheftung des Pupillarrands an die Linse ist dadurch vollständig ausgeschlossen und die Erklärung des Befundes durch die Annahme mechanischer Zugwirkung nicht haltbar.

Wir kommen so per exclusionem zu der Anschauung, dass es sich mit grösster Wahrscheinlichkeit um einen angeborenen Befund handeln dürfte, wenn allerdings auch dafür leider jeder anamnestische Anhaltspunkt fehlt.

Eine anatomische Untersuchung könnte in einem solchen Falle unschwer Aufklärungen über seine Entstehungsgeschichte geben. In dem Falle von Bentzen und Leber finden sich anatomische Glaukomsymptome an der Iris in Form einer breiten Eversion des Pigmentblattes und geschrumpften neugebildeten Bindegewebes, was ja eine secundäre Atrophierung der Iris durch den glaukomatösen Process annehmen liess. Mit der lediglich auf die klinischen Erscheinungen gestützten Auffassung unseres Falles stimmt jedoch am besten die sonst vollständig normale Anlage der Regenbogenhaut im Uebrigen überein, da ausser den beschriebenen Defectbildungen wohl an einzelnen Stellen tiefere Lakunen bestehen, aber im Ganzen doch die Regenbogenhaut normal gebaut ist und an Feinheit der Structurirung, in Dicke und Farbe keine Abweichungen zeigt. Vielleicht dürfen wir die Manz'sche Hypothese der mangelhaften Aderhautanlage bei der Entstehung solcher Nebenpupillenbildung für unseren Fall insofern heranziehen, als das bestehende Glaukom auf eine Anomalie der Aderhaut bezw. der Ernährung dieses Auges überhaupt hinweist.

Von den weiteren aetiologischen Momenten, die Atrophie zeitigen, wären für die Iris noch Inactivität und neuroparalytische Einflüsse zu behandeln.

Da die Tätigkeit der Iris im Wesentlichen auf ihrer Beweglichkeit beruht, — secretorische Funktionen kommen ihr ja nur in ganz geringem Maasse zu, — so sind es, von den mechanischen, gelegentlich der pathologischen Fixation gewürdigten Ursachen abgesehen, ausschliesslich Lähmungen motorischer Nerven, die eine Inactivität der Iris bedingen. Dass bei Oculomotoriuslähmung centralen Sitzes, bei reflektorischer Pupillenstarre oder Sympathicuslähmung echte Gewebsschädigungen an der Iris vorkommen, ist meines Wissens nicht beobachtet und auch wol sehr unwahrscheinlich, da Ausfall der Bewegung allein nicht als ein Moment angesehen werden kann, das dies im Verhältniss zu seiner Grösse so reichlich mit Blut versorgte Organ in seiner Ernährung schädigt. Eine funktionelle Atrophie kann man nach langem Atropingebrauch, — experimenteller Lähmung der glatten Muskulatur

des Sphincter pupillae, — nicht selten beobachten; die Pupille bleibt andauernd etwas weiter und reagiert träger. Doch haben in solchen mit Atropin behandelten Regenbogenhäuten sich meist schon pathologische Processe abgespielt; Aufklärung, ob hier wirklich eine Inactivitätsatrophie*) vorliegt oder gar schliesslich gewebliche Schädigungen zu erreichen sind. könnte vielleicht das Experiment bringen.

Ob und wie durch Nervenlähmung oder -Reizung vasomotorische Einflüsse auf die Ernährung der Iris wirken, ist gleichfalls nicht bekannt; es müssten hier bei dem Blutreichthum dieses Organs schon sehr heftige Störungen zur Geltung kommen, wenn sie von Wirkung sein sollen. In solchem Falle liegen mit Sicherheit auch andere Schädlichkeiten vor. Der möglicherweise wirksamen trophoneurotischen Einflüsse bei Drucklähmung oder Untergang von Ciliarnerven in der Suprachorioidea im Verlaufe von Glaukom wurde bereits gedacht. —

Während bei allen bisher behandelten Formen des secundären Irisschwundes das mechanisch-statische Moment für die Ernährung der Iris in Frage kam, sollen jetzt noch einige chemisch-toxische Einflüsse auf ihr Gewebe Erwähnung finden, die zerstörend wirken.

Es ist nicht unmöglich, dass solch eine Wirkung schon zustande kommt, wenn Fremdkörper (Metallsplitter) sich längere Zeit in der Hornhaut aufhalten; Antonelli[3] will z. B. durch die chemischen Einflüsse einen Teil der iritischen Reizerscheinungen bei Fremdkörpern in der Hornhaut erklären. Aber eine intensive Wirkung kommt dann erst zustande, wenn sich das körperfremde Gift im Augeninnern etablirt. So ist die Giftwirkung des Kupfers bekannt, das speciell für die Iris nach Hirschberg[38] schon bei einfacher Berührung Granulationsknoten als heftige Reizerscheinung erzeugt. — Eisen, das dem ganzen Bulbus bei längerem Verweilen oft so gefährlich wird, kann durch chemische Wirkung echten Gewebsschwund in der Iris hervorrufen, wie aus einem durch v. Hippel[35] beschriebenen Fall von Siderosis hervorgeht. Hier hatte ein in die Netzhaut aseptisch eingeheilter Eisensplitter 13 Jahre nach der Verletzung eine anatomisch nachgewiesene totale Atrophie der Irismuskulatur und degenerative Veränderungen im Bindegewebe hervorgerufen; die erstere fand klinisch ihren Ausdruck in Enge und Reaktionslosigkeit der Pupille. In diesem Fall erstreckte sich die Wirkung des

*) Für eine rein funktionelle Störung spricht die bekannte Tatsache, dass bei langer Atropinisierung eines Auges die Accomodation und Energie der Pupillarreaktion auch des andern, nichtatropinisierten Auges leidet.

Eisens über eine lange Zeit; daher wol auch die Schwere der Schädigungen. Im Beginn der Wirksamkeit handelt es sich auch bei der Siderosis nur um qualitative Veränderungen, als deren erstes Symptom die Verfärbung der Iris sichtbar wird, die nach Vossius*) erst 1 bis $1^1/_2$ Jahre nach dem Eindringen eines Eisensplitters in das Augeninnere auftritt. Wie ein Fall von Cramer**) zeigt, sind durch geeignete therapeutische Eingriffe — Entfernung des Fremdkörpers und verrosteter Linsenmassen — diese beginnenden Degenerationserscheinungen noch zu beheben: so wurde eine gelb gefärbte Iris, deren Relief verwaschen und deren Pupille 3 mal so weit war als die des andern Auges, 4 Wochen nach diesem Eingriff wieder blau befunden und die Pupille von normaler Reaktion und fast gleicher Weite wie auf dem andern Auge.

Andere chemisch aktive Substanzen kommen mit der Iris wohl nur gelegentlich von Experimenten in Berührung; so studierte Bentzen[7] die Einwirkung von Ammoniak von der Vorderkammer aus und fand, dass die Iris dadurch sklerosiere; so sah Mellinger[56] bei Untersuchungen über die desinfektorische Kraft von Aqua chlorata, dass es bei längerer Einwirkung in der vorderen Kammer ausser parenchymatöser Hornhauttrübung »partielle Atrophie der Iris« zur Folge hatte. Die mittelbare Wirkung eines Giftes auf die Irisernährung geht aus dem auf Seite 13 angeführten Stölting'schen Fall einer jahrelangen Chinineinwirkung hervor.

Mit der Wirksamkeit unbekannter körpereigener Giftstoffe versuchen wir uns Symptome gewisser endogener Krankheitsbilder im Organismus zu erklären. Auch für die Iris müssen wir Schädigungen in der Ernährung durch im Körper kreisende toxische Substanzen annehmen. Das zeigen uns die Erfahrungen an der Iris von Diabetikern, die sich, ohne vorher entzündlich erkrankt gewesen zu sein, bei Operationen als sehr zerreisslich und brüchig herausstellt. Auch anatomische Veränderungen zeitigt der Diabetes: so fand Deutschmann***) an 4 diabetischen Augen in der Gegend der Iriswurzel Zell- und Faservermehrung einhergehend mit Verdünnung, was er als Atrophie der Iriswurzel anspricht und auf eine klinisch symptomlose schleichende Iritis mit nachfolgendem Gewebsschwund zurückführt; so beschrieben Kamocki[42] u. A. degenerative Veränderungen am Pigmentblatte der

*) Ärztliche Sachverst.-Zeitg. 1897, No. 7.
**) Klin. Monatsbl. f. Augenh., Bd. XL, 1902.
***) Graefes Arch. f. Ophth., Bd. XXX, 2.

Iris, die an fast allen untersuchten diabetischen Augen vorhanden waren. In einer späteren Veröffentlichung konnte Kamocki*) den Deutschmannschen Befund bestätigen, doch scheint dieser an Häufigkeit hinter der Beteiligung des Pigmentblattes zurückzustehen, und es ist wol anzunehmen, dass bei Diabetes durch irgendwelche Veränderungen chemischer Art in der Ernährungsflüssigkeit besonders das Pigmentblatt der Iris leidet. Aehnliche Processe, die Purtscher[62] bei einem Fall von »Ophthalmia hepatica« beobachtete, mögen auch durch ein bei Leberleiden im Körper kreisendes Gift bedingt werden. Auffallend ist immerhin, dass auch in dem Falle von Stölting, in dem zweifellos lange Zeit ein Gift im Körper kreiste, sich das Irispigment als so empfindlich erwies.

Eine solche hypothetische Giftwirkung durch Stoffe, die im Organismus entstehen, müssen wir auch bei einer Form der Irisatrophie annehmen, die eine ganz eigene Stellung einnimmt, beim essentiellen Pigmentschwund der Iris, der erworbenen Heterochromia tarda oder »Chromatophthise«, wie Schapringer[69 70] diese seltene Erkrankung nennt. Hier handelt es sich darum, dass eine Iris ohne jegliche Anzeichen von lokaler Erkrankung ihr bereits vorhandenes Pigment verliert und dadurch eine auffällige Farbenveränderung erfährt. Diese Farbenveränderung ist also ganz anderer Art, wie die bei Iritis und Glaukom zu beobachtende, die auf Degeneration der Pigmentzellen und Austritt des Pigmentes aus ihnen beruht; andrer Art auch wie die sektorenförmige Pigmentfreiheit, die z. B. Alt[2] als Folge des Druckes einer dislocierten kalkigen Catarakt beschreibt. Bei der »Chromatophthise« schwindet allmählich, wie der Name treffend aussagt, die färbende Substanz. Von den zwei Fällen, die Schapringer berichtet, ist nur der eine sicher beobachtet. Er betrifft eine 19jährige Näherin, bei der innerhalb kurzer Zeit bemerkt wurde, dass ihr eines Auge heller wurde, — von blauer in blasse Farbe mit weisslicher Verfärbung der Trabekel überging. Der andere Fall betrifft eine ältere Frau, bei der nach Angabe der Tochter das eine Auge deutlich heller geworden war. Dies sollte schon etliche Jahre vorher bemerkbar gewesen sein, ehe sich auf dem gleichen Auge eine Catarakt entwickelte. Auch hier hatte keine sichtbare Erkrankung des Auges statt gehabt.

Die Möglichkeit eines solchen genuinen Pigmentschwundes anzuzweifeln, wie dies Malgat[54] tut, liegt kein Grund vor. Beobachten

*) Archiv f. Augenh., Bd. XXV, p. 209.

wir doch an Haut und Haaren oft genug plötzlich oder allmählich eintretende Depigmentierungen, wie sie als Poliosis circumscripta oder totalis, als Vitiligo hinreichend bekannt sind. Warum sollte nicht auch das Irispigment solchen zehrenden Einflüssen unterliegen und ganz oder teilweise schwinden können?

In die Reihe dieser Beobachtungen könnte man auch die von Müller[58] mitgeteilten 3 Fälle einfügen, in denen sich zahlreiche über die Iris zerstreute weisse Flecken fanden, die durch scharf umschriebenen völligen Pigmentmangel hervorgerufen waren, wenn nicht Müller auf Grund anamnestischer Erhebungen sie als congenital bezeichnete. Dadurch rücken die Fälle in die Kategorie derer, die mangelhafte Pigmentanlage, partiellen Albinismus aufweisen. Wenn nun Müller diese Fälle als »Vitiligo« bezeichnet, so erweckt er durch den Namen selbst die Vorstellung, dass es sich hier um erworbene Pigmentarmut handele; um so mehr kann das plausibel erscheinen, als merkwürdigerweise alle Patienten Müller's, die die genannte Anomalie aufwiesen, Blattern überstanden hatten, und gerade diese Krankheit oft auch vor dem Auftreten des Pigmentschwundes, des Vitiligo anderer Körperteile beobachtet und mit ihm in aetiologischen Zusammenhang gebracht worden ist*). — Jedenfalls bedarf diese seltene Form der Irisatrophie noch weiteren Studiums.

Was den von Schapringer[69] mitgetheilten Fall von Pigmentschwund und Cataractbildung betrifft, so weist er uns auf die prognostische Bedeutung, die möglicherweise solcher primären, einseitigen Pigmentatrophie in der Iris zukommt. Nimmt man, auf die Erfahrungstatsache gestützt, dass Cataractbildung im helleren Auge häufiger ist als im dunklen, mit Hutchinson an, dass grössere Pigmentarmut des einen Auges auf Ernährungsstörungen deute, die das Auge widerstandsunfähiger machen, und die, wie für die Pigmentarmut so auch wol für die spätere Linsentrübung verantwortlich zu machen seien, so ist vielleicht für das Auge, das eine Chromatophthise erleidet, später eine Starbildung zu befürchten.

Die secundären Formen der Irisatrophie haben naturgemäss nur eine beschränkte prognostisch-therapeutische Bedeutung, da sie in direkter Abhängigkeit von der Progredienz der sie verursachende Krankheitsprocesse stehen. Doch kann man hier die wol einzig dastehende Tatsache constatieren, dass ein Process, der die Funktion eines Or-

*) cf. Joseph, Lehrb. d. Hautkrankh., III. Aufl., p. 227.

ganes ausschaltet, in den letzten Stadien seiner destruierenden Wirkung die Funktion wieder ermöglicht: durch Pupillarverschluss nach Iritis geht die Sehkraft verloren, um in seltenen Fällen durch spontane Lückenbildung in der Iris, Schaffung einer neuen Pupille wiedergewonnen zu werden. — Als einen Ausdruck einer gewissen Heilungstendenz mag man auch die herdförmige Atrophie im Irisgewebe bei Pupillarabschluss und Secundärglaukom ansehen, da durch die Lücken die ersehnte Communication zwischen hinterer und vorderer Kammer wieder hergestellt wird.

Symptomatisch gegen die Irisatrophie vorzugehen, wird Veranlassung vorliegen, wenn, wie in dem mehrfach erwähnten Fall von Stölting, durch den Pigmentschwund Blendungserscheinungen und Störungen in der Lichtadaptation hervorgerufen werden.

Im übrigen bedarf wol die Irisatrophie praktisch nur der Berücksichtigung bei operativen Eingriffen an der Iris selbst. So ist bei Iridectomie nach Iritis die Brüchigkeit und Zerreisslichkeit der Iris ebenso gefürchtet wie bei Diabetes, wo der Erfolg der Operation oft noch durch das Zurückbleiben des Pigmentblattes*) in Frage gestellt wird. In gleicher Weise bietet die Iridectomie bei Glaukom bezüglich des Erfolges Bedenken, wenn sie an einer Stelle ausgeführt wird, wo die Iris besonders stark atrophisch ist, wo dann durch Abreissen der Iris am Orte der peripheren Verwachsung die gewünschte Wiedereröffnung des Kammerwinkels nicht erreicht wird. Daher raten auch die Operateure, bei der Glaukomiridectomie eine Auswahl der Operationsstelle zu treffen, und meiden die erfahrungsgemäss meist am stärksten atrophischen oberen Irisabschnitte; oder aber man verzichtet auf die Iridectomie, besonders beim Glaukoma inflammatorium, und sieht in der hochgradigen Atrophie der Iris eine Indication zur Vornahme der Sklerotomie.

Im Gegensatz hierzu rät Levinsohn[52] wol mit Recht, sich die bestehende Irisatrophie zu Nutze zu machen bei der Operation der Seclusio pupillae: die Iris, was ohne Mühe gelingt, an ihren höchstgradig atrophischen Stellen einfach zu durchreissen, anstatt die oft beschwerliche oder gar nicht ausführbare Abtrennung des Pupillarrandes von der Linse zu versuchen.

Eine direkte Beeinflussung des atrophischen Processes durch operativen Eingriff an der Iris ist wohl denkbar, wenn seine Ursache in der Iris selbst liegt. So kann man einen solitären Tuberkel oder ein

*) cf. Hirschberg, Centralbl. f. prakt. Augenheilk. 1884, p. 187, u. a.

Sarkom durch Ausschneiden aus der Iris entfernen; so mag es auch möglich sein, wenn man mit Schnabel[73] u. A. durch das Bestehen einer Ringsynechie die Gefahr der Iritisrecidive als erhöht betrachtet, durch eine gelungene Iridektomie die Ernährungsverhältnisse der Regenbogenhaut bei schleichender Entzündung zu verbessern und so das Organ vor dem Weitergreifen der Zerstörung zu schützen.

Zum Schlusse dieser Arbeit komme ich einer angenehmen Pflicht nach: Meinem hochverehrten Lehrer und Chef, Herrn Prof. Dr. Eversbusch, sage ich für das Interesse an dieser Arbeit, die Ueberlassung des Materials und die Uebernahme des Referates, Herrn Dr. E. Glauning, I. Assistenten der Klinik, für die mir zur Verfügung gestellte Beschreibung und Abbildung des Falles VII, sowie für mannigfache Anregung und Unterstützung auch an dieser Stelle meinen herzlichen Dank.

Literaturverzeichnis.

1. Alt, Compendium d. norm. u. pathol. Histol. d. Auges. Wiesbaden 1880.
2. Ders., Arch. f. Augen- u. Ohrenheilk. VII, pag. 72.
3. Antonelli, Recueil d'opht. 1897, pag. 319.
4. Arlt, Die Krankheiten d. Auges. IV. Abdr. 1858, pag. 26.
5. Ders, Zur Lehre vom Glaucom. Wien 1884.
6. Bach, Graefes Arch. f. Ophth. XLV, 1, pag 1.
7. Bentzen, Graefes Arch f. O. XLI, 4.
8. Bentzen u. Leber, Graefes Arch. f. O. XLI, 3, pag. 208.
9. Best, Graefes Arch. f. O. XL, 4.
10. Birnbacher u. Czermak, Graefes Arch. f. O. XXXII, 2.
11. Bock, Die angeborenen Kolobome d. Augapfels. Wien 1893.
12. Boerma, Klin. Monatsbl. f. Augenheilk. XXXI, pag. 381.
13. Brunhuber, Klin. Monatsbl. f. Augenheilk. XV, pag. 104.
14. Czermak, Prager medic. Wochenschr. 1897.
15. Desmarres, Traité des maladies des yeux, Paris 1847.
16. Dürr u. Schlegtendal, Graefes Arch. f. O. XXXV, 2.
17. Foster, Arch. of. Opht. XXVII, pag. 593.
18. Franke, Klin. Monatsbl. f. Augenheilk. XXVII, pag. 298.
19. Fuchs, Graefes Arch. f. O. XXIX, 4.
20. Ders., Lehrb. d. Augenheilk. VIII. Aufl., 1900.
21. Ders., Graefes Arch. f. O. XXXI, pag. 39.
22. Gallenga, Annal. di Ottalmol. XIV, 4.
23. v. Garnier, Arch. f. Augenheilk. XXV, pag. 24.

24. Gepner, Medycyna 1, 1899, ref. Annal. d'Oculist. CXII, pag. 365.
25. Gloor, Arch. f. Augenheilk. XXXVII, pag. 159.
26. Goldzieher, Centralbl. f. pr. Augenheilk. 1897, pag. 116.
27. Gottwald, Deutsche med. Wochenschr. 1898, Nr. 21.
28. v. Graefe, Graefes Arch. f. O. I, 2, pag. 306.
29. Grunert, Arch. f. Augenheilk. XXXVI, S. 319.
30. Heerfordt, Anatom. Hefte v. Merkel u. Bonnet 1900, Heft 46.
31. Heine, Klin. Monatsbl. f. Augenheilk. XL, pag. 25.
32. Hess, Klin. Monatsbl. f. Augenheilk. XXX, pag. 106.
33. Ders., Klin. Monatsbl. f. Augenheilk. XXX, pag. 103.
34. v. Hippel, E., Handb. d. ges. Augenheilk. v. Graefe-Saemisch, II. Aufl. 1900.
35. Ders., Graefes Arch. f. O. XLII, 4, pag. 154.
36. Hirschberg, Centralbl. f. pr. Augenheilk. 1896, pag. 257.
37. Ders., Centralbl. f. pr. Augenheilk. 1894, pag. 355.
38. Ders., Centralbl. f. pr. Augenheilk. 1894, pag. 111.
39. Ders., Graefes Arch. f. O. XXII, 3.
40. Hocquard, Arch. d'opht. 1900, pag. 337.
41. Ischreyt, Arch. f. Augenheilk. XXXVII, pag. 305.
42. Kamocki, Arch. f. Augenheilk. XVII, pag. 258.
43. Kerschbaumer, Graefes Arch. f. O. XXXIV, 4, pag. 16.
44. Knies, Graefes Arch. f. O. XXII, 3, pag. 163.
45. Koganëi, Arch. f. mikrosk. Anatomie XXV.
46. Koster, Graefes Arch. f. O. XLI, 2.
47. Krückow, Graefes Arch. f. O. XXI, 2.
48. v. Krüdener, Arch. f. Augenheilk. XXXI, pag. 220.
49. Leber, Ergebn. d. Anatom. u. Entwickelungsgesch. 1894.
50. Leber u. Addario, Graefes Arch. f. O. XLVIII, 1.
51. Leber, Graefes Arch. f. O. XIX, pag. 145.
52. Levinsohn, Arch. f. Augenheilk. XLI, pag. 79.
53. Makrocki, Arch. f. Augenheilk. XIV, pag. 73.
54. Malgat, Recueil d'opht. 1899, pag. 326.
55. Manz, Handb. d. ges. Augenheilk. v. Graefe-Saemisch, I. Aufl., Bd. II.
56. Mellinger, Graefes Arch. f. O. XXXVII, 4.
57. Michel, Graefes Arch. f. O. XXVII, 2.
58. Müller, Deutschmanns Beitr. z. Augenh. VII. Heft, 1892.
59. Oblath, Deutschmanns Beitr. z. Augenh. Heft 41, 1899.
60. Peltesohn, Centralbl. f. pr. Augenh. 1897, p. 112.
61. Plange, Arch. f. Augenh. XXI, p. 194.
62. Purtscher, Graefes Arch. f. O. L., 1.
63. Raab, Klin. Monatsbl. f. Augenh. XIII, p. 239.
64. Rindfleisch, Graefes Arch. f. O. XXXVII, 3.
65. Ders., Graefes Arch. f. O. XXXVIII, 1.
66. Rumschewitsch, Graefes Arch. f. O. XXXVII, 4.
67. Schäfer, Berlin. klin. Wochenschr. 1883, Nr. 27.
68. Schapringer, New-York. med. Monatsschr. 1897, p. 322.
69. Ders., New-York. med. Monatsschr., 1899, April.
70. Ders., New-York. med. Monatsschr. 1900, Mai.

71. Schiess-Gemuseus, Graefes Arch. f. O. IX, 3.
72. Schnabel, Arch. f. Augenh. XV, p. 311.
73. Ders., Arch. f. Augenh. V, p. 101.
74. Schwalbe, Lehrb. d. Anatomie d. Sinnesorgane, Erlangen 1887.
75. Schweigger, Archiv f. Augenh. XVII, p. 403.
76. Stellwag v. Carion, Die Ophthalmologie. II. Bd., 1. Abt., p. 212.
77. Stölting, Graefes Arch. f. O. LV, 1.
78. Talko, Kauk. med. Zbornik Nr. 5. 1867.
79. Trattner, Klin. Monatsbl. f. Augenh. 1891, p. 331.
80. Treitel, Graefes Arch. f. O. XXVI, 2.
81. Ulrich, Graefes Arch. f. O. XXVIII, 1.
82. Ders., Graefes Arch. f. O. XXVI, 3.
83. Ders., Graefes Arch. f. O. XXX, 4.
84. Vossius, Deutschmanns Beitr. z. Augenh., Heft IX, 1893.
85. Ders., Klin. Monatsbl. f. Augenh. XXI, p. 233.
86. Wagenmann, Graefes Arch. f. O. XXXVI, 4.
87. Ders., Graefes Arch. f. O., XLIV, 1.
88. de Wecker, Traité complet d'opht. 1886, Bd. II, p. 374.
89. Weinbaum, Graefes Arch. f. O. XXXVIII, 3.
90. Westphal, Klin. Monatsbl. f. Augenh. XXXIV, p. 201.
91. Wintersteiner, Graefes Arch. f. O. XL, 2.
92. Wölfflin, Archiv f. Augenh. XLV, p. 1.

Lebenslauf.

Ich bin am 21. Januar 1879 in Berlin geboren. Dort besuchte ich bis zum Jahre 1897 das kgl. Joachimsthalsche Gymnasium. Ich studierte in Freiburg i. B., Berlin und München Medizin. Das Tentamen physicum bestand ich in Berlin am 4. März 1899, das Staatsexamen vom 11. November 1901 bis 17. Januar 1902 zu München. Hier promovierte ich auch auf Grund vorstehender Arbeit am 23. Juli 1902. Vom 21. Januar bis 1. August 1902 war ich als Volontärassistent an der kgl. Universitäts-Augenklinik zu München tätig.

Adolf Franck.

1.



2.

3.

4.

A. Franck fec.
C. Krapf lith.

Verlag von J. F. Bergmann, Wiesbaden.

R.

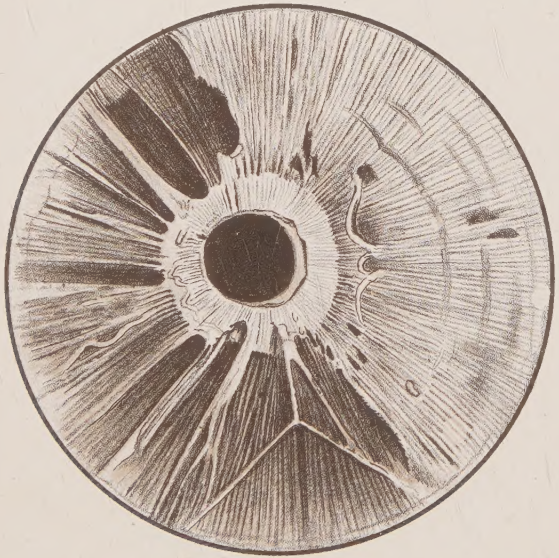

5.

L.

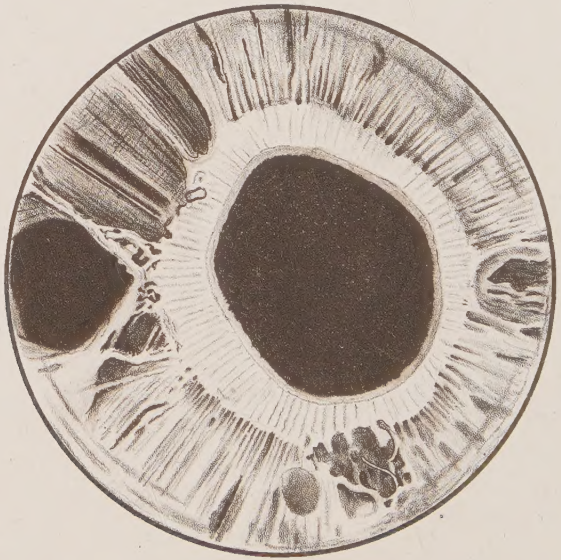

6.

Verlag von J.F. Bergmann. Wiesbaden.

Dr. E. Glauning fec.
C. Krapf lith.

Druck von Carl Ritter in Wiesbaden.